Tecido Epitelial

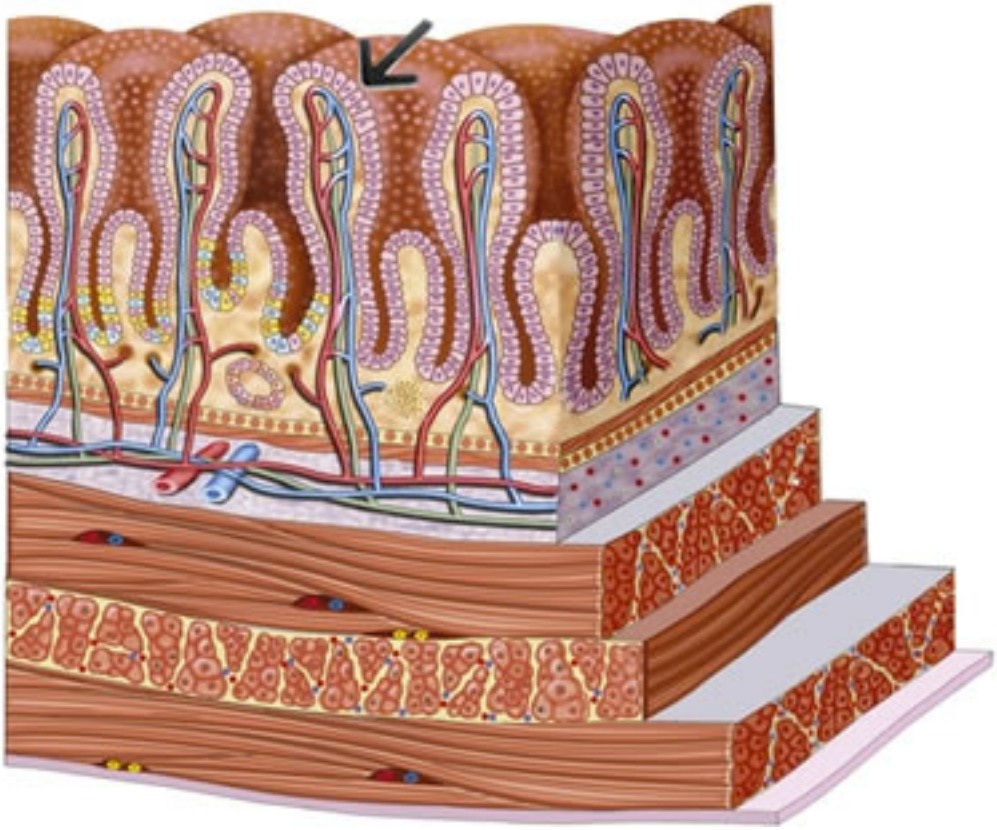

Patricia Coltri
coltri@usp.br

Nesta aula:

- Tecidos: classificações
- Tecido epitelial: definição e funções
- Especializações dos epitélios
- Tipos de tecido epitelial
- Tecido epitelial de revestimento - classificações
- Tecido epitelial glandular – classificação e funções

Tecidos: classificações

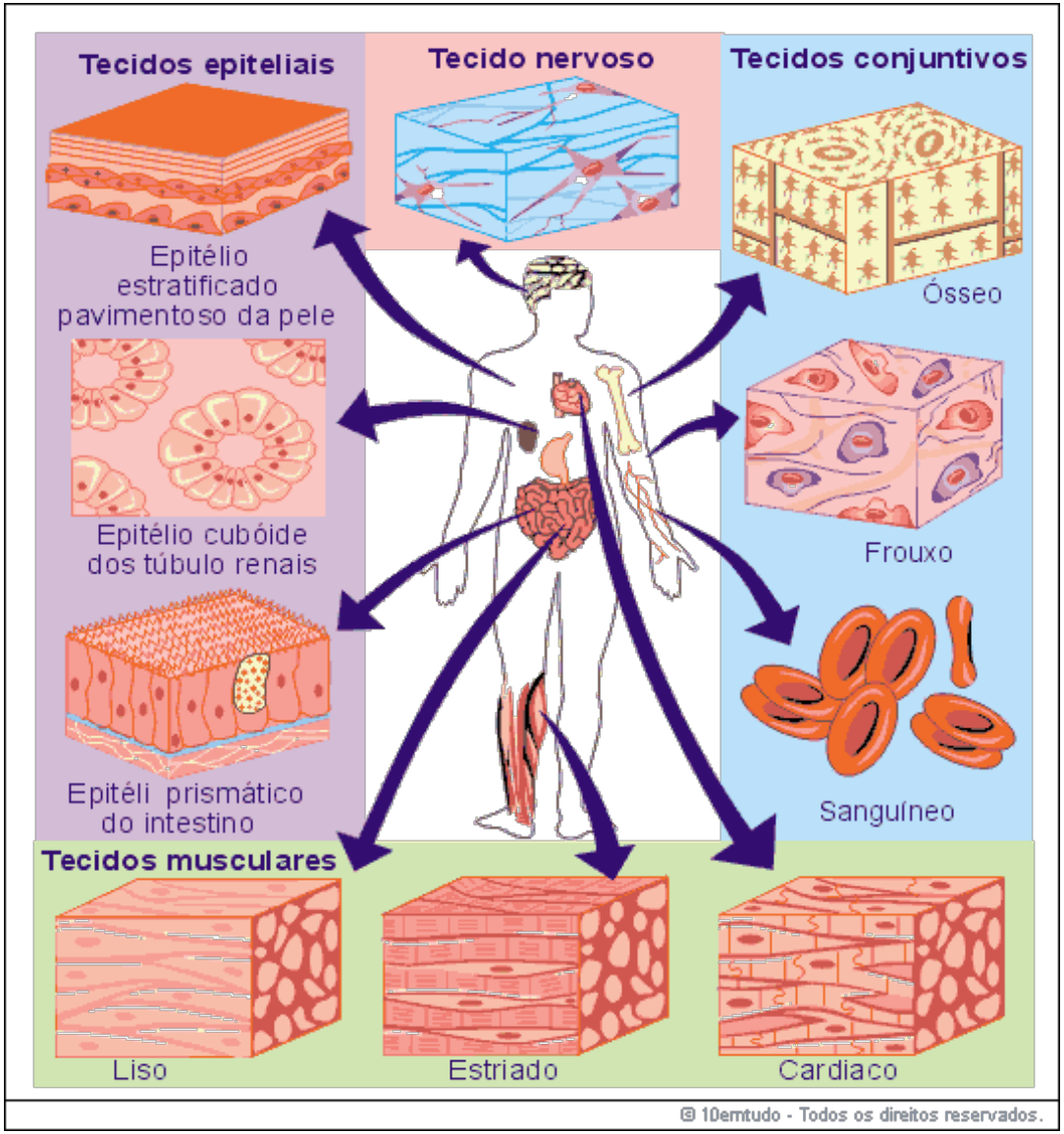

Tecido epitelial: definições e funções

- Tecido avascular*

- Células que **revestem as superfícies corporais** externas e cavidades fechadas internas (incluindo sistema vascular) e os **tubos corporais** que se comunicam com o exterior (tratos alimentar, respiratório e geniturinário)

- **Forma porção secretora das glândulas** e seus ductos

- Células epiteliais especializadas funcionam como **receptores para sensações especiais** (olfato, paladar, audição e visão).

- Células **mioepiteliais** funcionam na contração muscular.

Tecido epitelial: funções

- Revestimento de superfícies
- Proteção

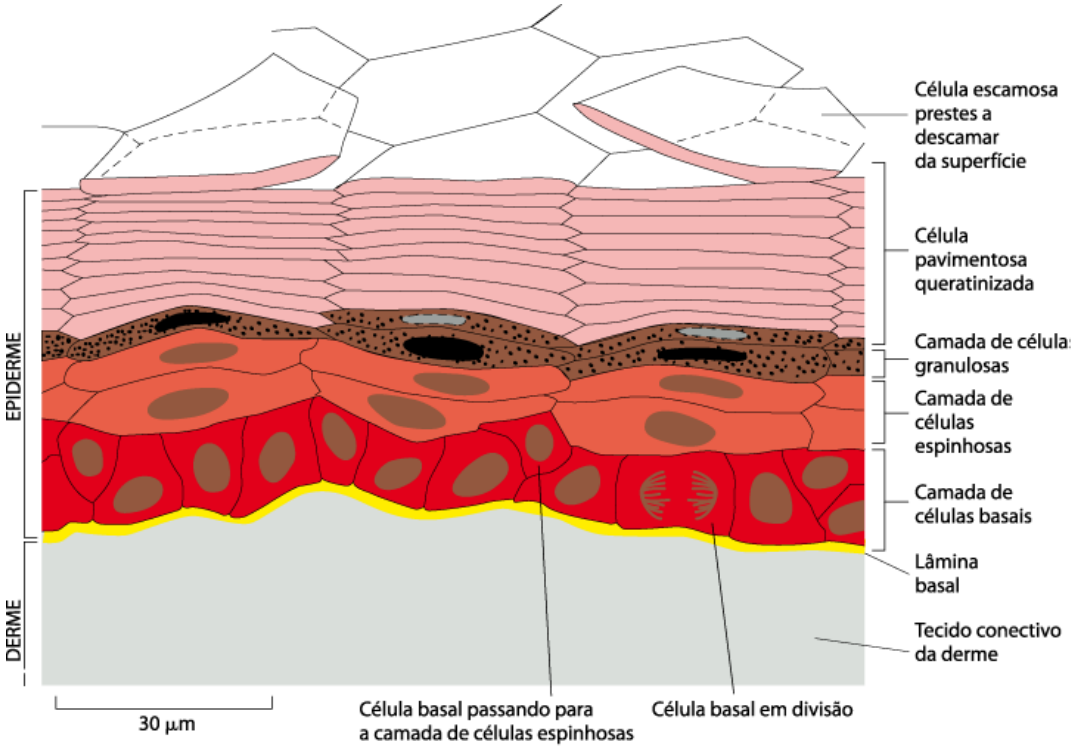

Tecido epitelial: funções

- Revestimento de superfícies
- Proteção
- Absorção/ secreção/ transporte

Tecido epitelial: funções

- Revestimento de superfícies
- Proteção
- Absorção/ secreção/ transporte

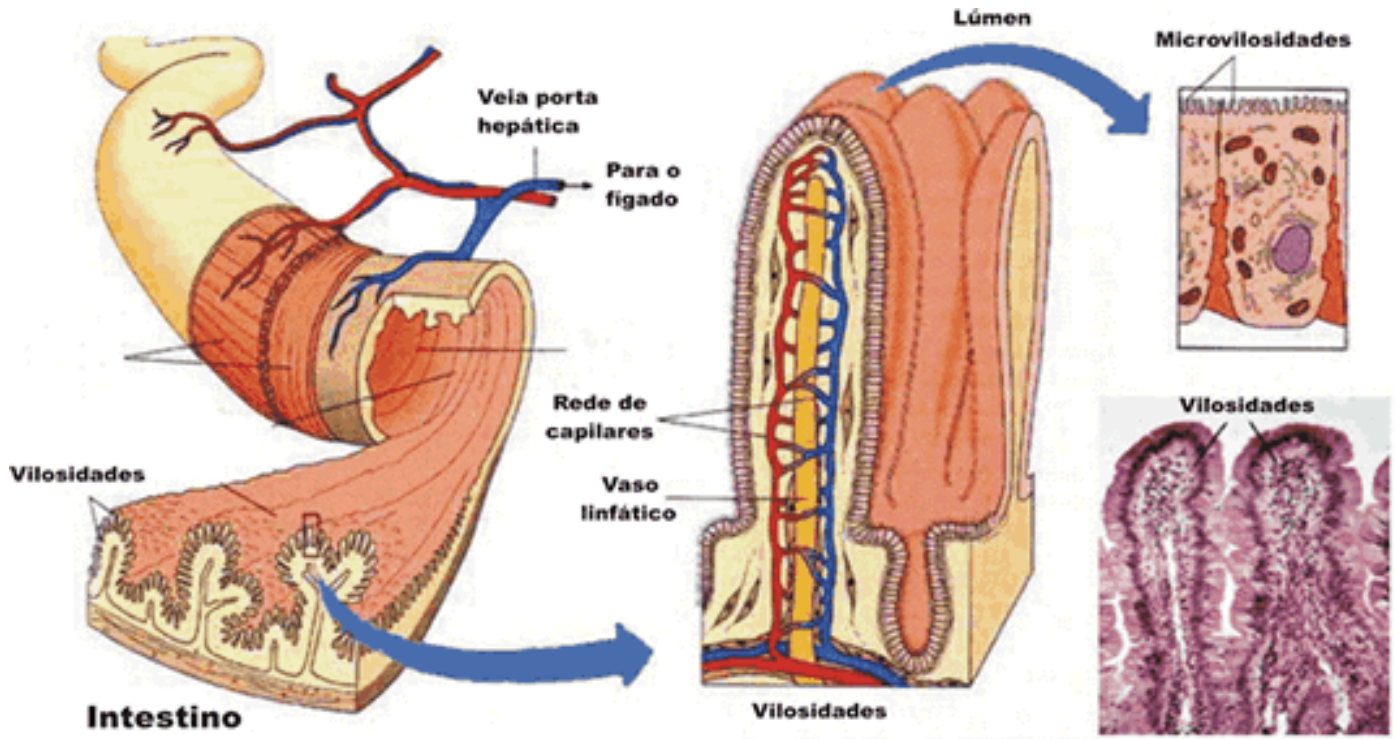

Epitélio intestinal

Tecido epitelial: funções

- Revestimento de superfícies
- Proteção
- Absorção/ secreção/ transporte

Tecido epitelial: funções

- Revestimento de superfícies
- Proteção
- Absorção/ secreção/ <u>transporte</u>

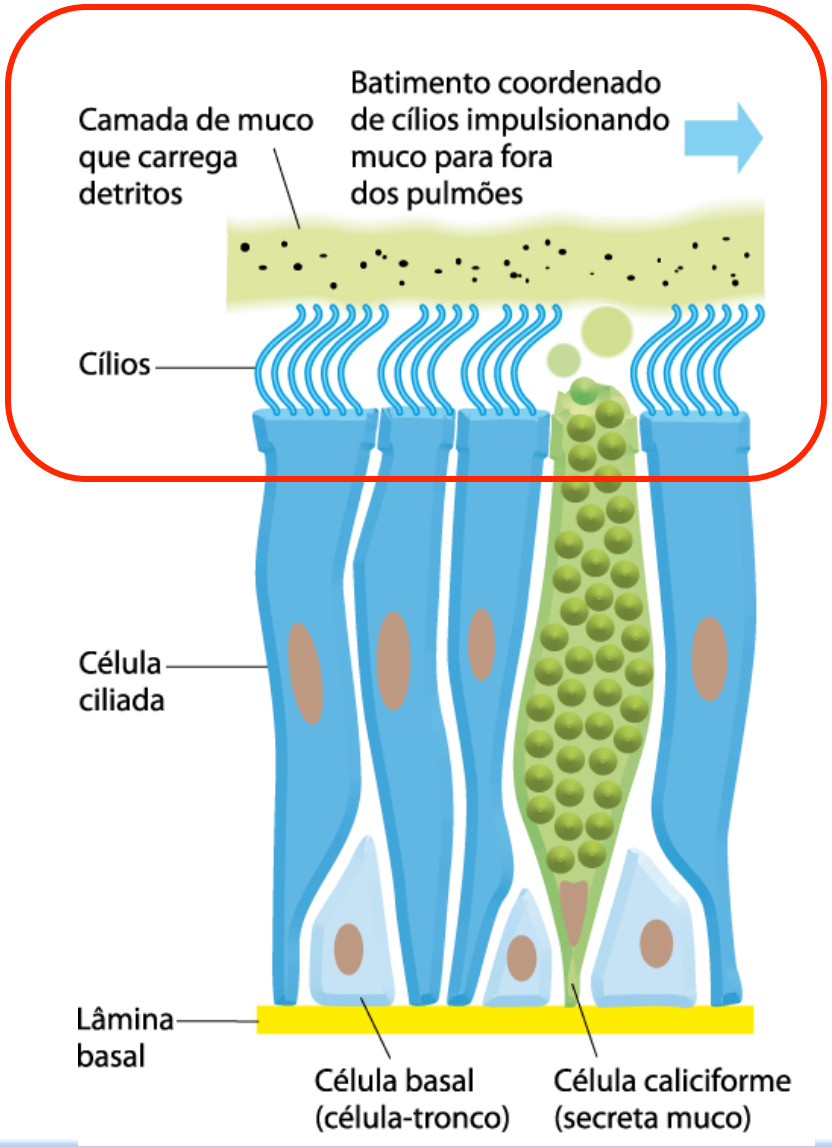

Tecido epitelial: funções

- Revestimento de superfícies
- Proteção
- Absorção/ secreção/ <u>transporte</u>

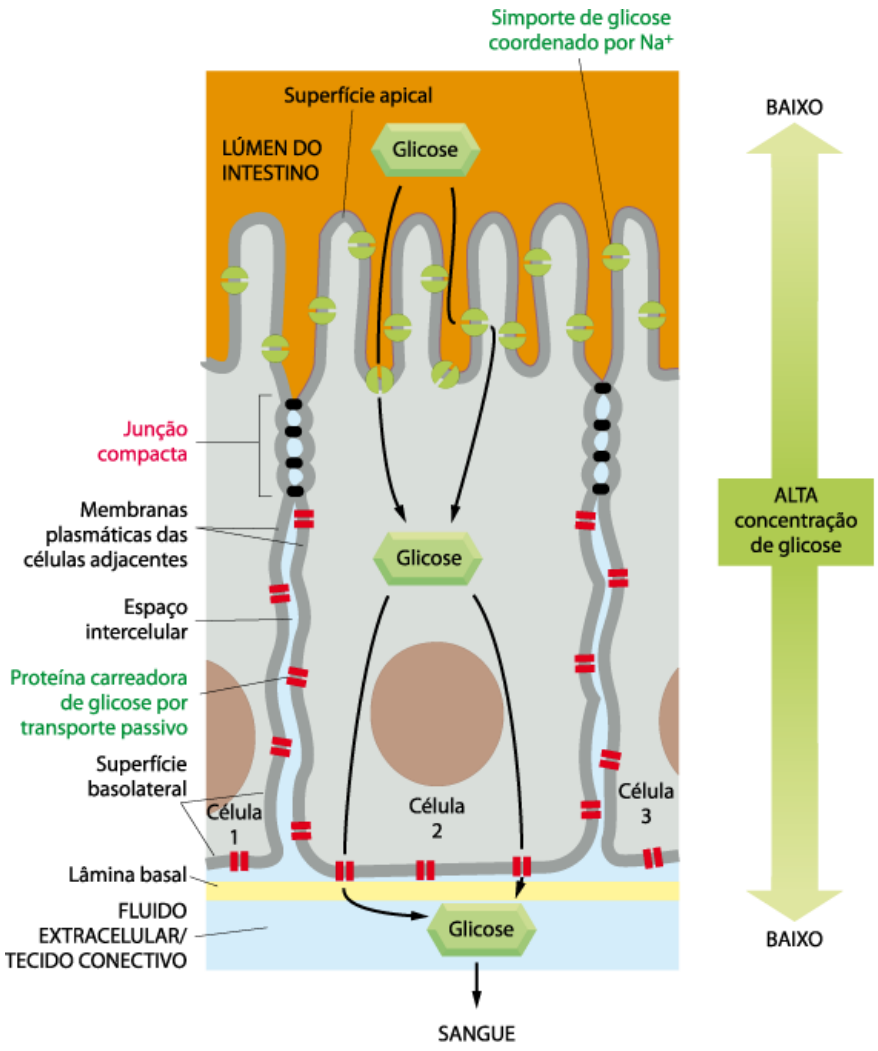

Tecido epitelial: funções

- Revestimento de superfícies
- Proteção
- Absorção/ secreção/ transporte
- Percepção de estímulos sensoria

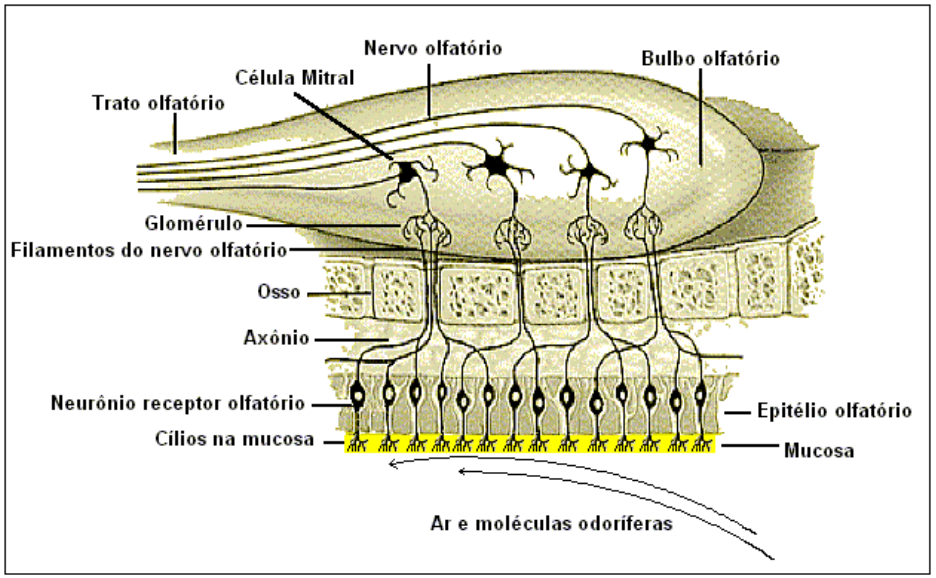

http://www.genaltruista.com/notas/00000262.htm, traduzida para o português

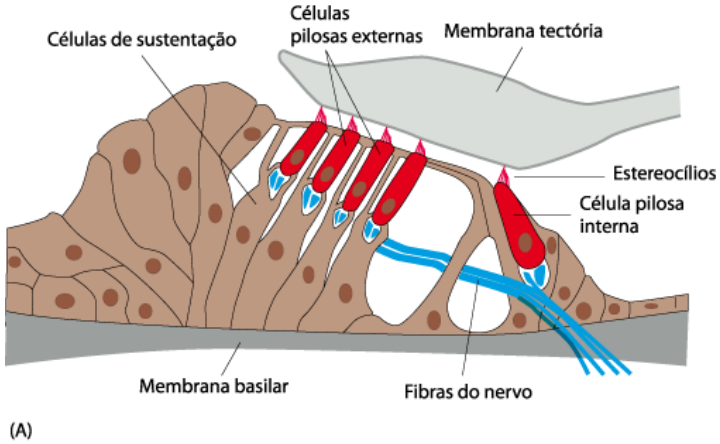

Células neuroepiteliais: epitélio olfatório

Tecido epitelial: funções

- Revestimento de superfícies
- Proteção
- Absorção/ secreção/ transporte
- Percepção de estímulos sensoriais
- Contração: células mioepiteliais

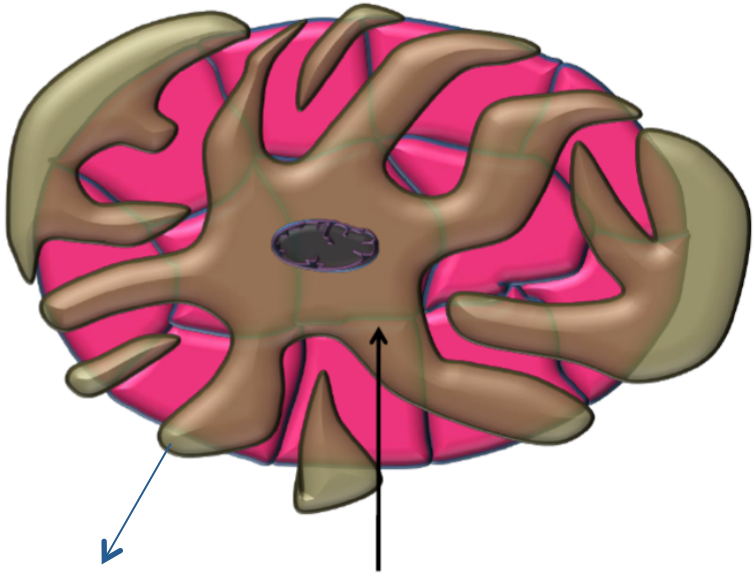

Célula mioepitelial

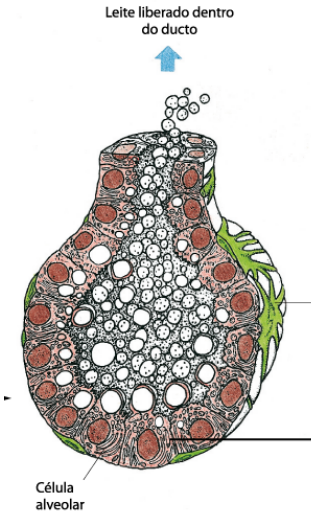

Tecido epitelial: características

- Células poliédricas justapostas, unidas por interdigitações e junções celulares

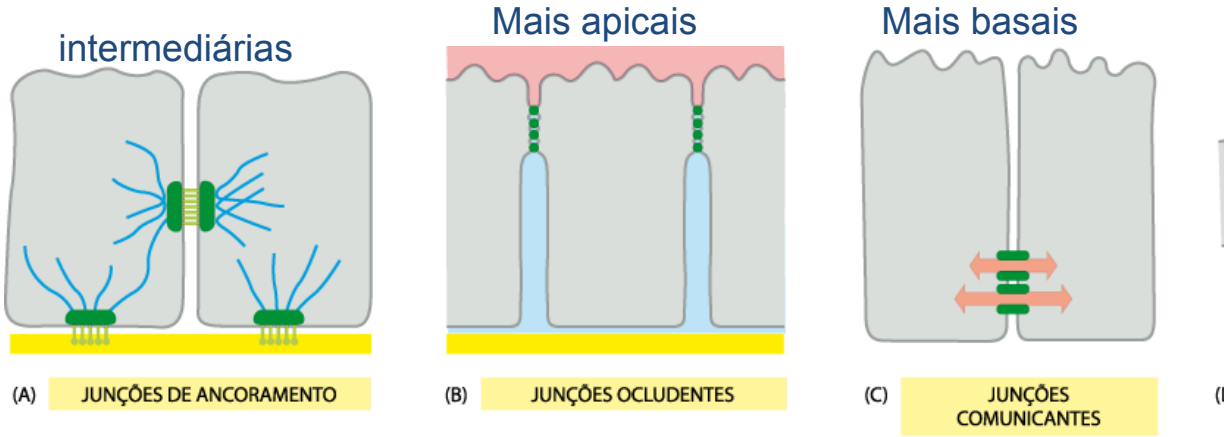

Tabela 19-1 **Classificação funcional das junções celulares**

JUNÇÕES DE ANCORAMENTO
Sítios de ligação de filamentos de actina
1. Junções célula-célula (junções aderentes)
2. Junções célula-matriz (adesões célula-matriz ligadas por filamentos de actina)
Sítios de ligação de filamentos intermediários
1. Junções célula-célula (desmossomos)
2. Junções célula-matriz (hemidesmossomos)
JUNÇÕES OCLUDENTES
1. Junções compactas (em vertebrados)
2. Junções septadas (em invertebrados)
JUNÇÕES COMUNICANTES
1. Junções tipo fenda (em animais)
2. Plasmodesmata (em plantas)

Tecido epitelial: características

Tabela 19-2 Junções de ancoramento

JUNÇÃO	PROTEÍNA DE ADESÃO TRANSMEMBRANA	LIGANTE EXTRACELULAR	LIGAÇÃO AO CITOESQUELETO INTRACELULAR	PROTEÍNA DE ANCORAMENTO INTRACELULAR
Célula-Célula				
Junções aderentes	Caderina (caderina clássica)	Caderina da célula vizinha	Filamentos de actina	α-catenina, β-catenina, placoglobina (γ-catenina), catenina p120, vinculina, α-actinina
Desmossomos	Caderina (desmogleína, desmocolina)	Desmogleína e desmocolina da célula vizinha	Filamentos intermediários	Placoglobina (γ-catenina), placofilina, desmoplaquina
Célula-Matriz				
Adesão célula-matriz ligada à actina	Integrina	Proteínas da matriz extracelular	Filamentos de actina	Talina, vinculina, α-actinina, filamina, paxilina, cinase de adesão focal (FAK)
Hemidesmossomos	Integrina α6β4, colágeno tipo XVII (BP180)	Proteínas da matriz extracelular	Filamentos intermediários	Plectina, distonina (BP230)

Ate 1500 Da

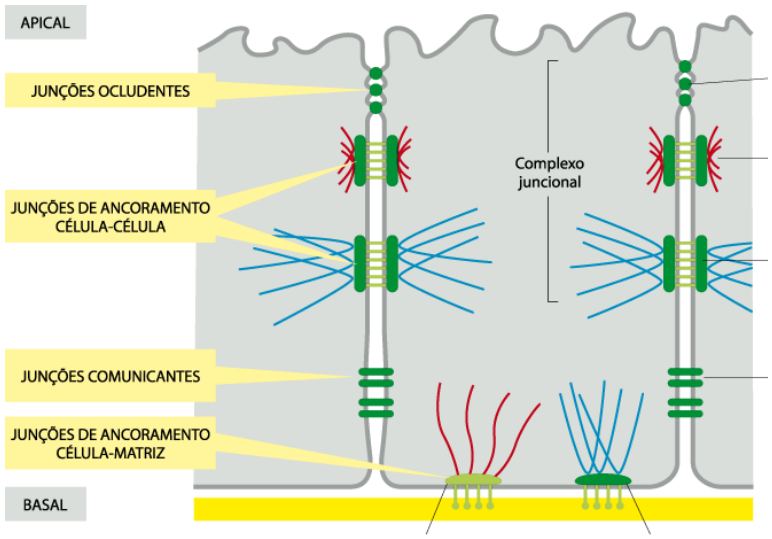

Complexo juncional ou complexo unitivo

Tecido epitelial: características

- Células poliédricas justapostas, unidas por junções celulares
- Polaridade: regiões bioquimicamente distintas – diferenças morfológicas

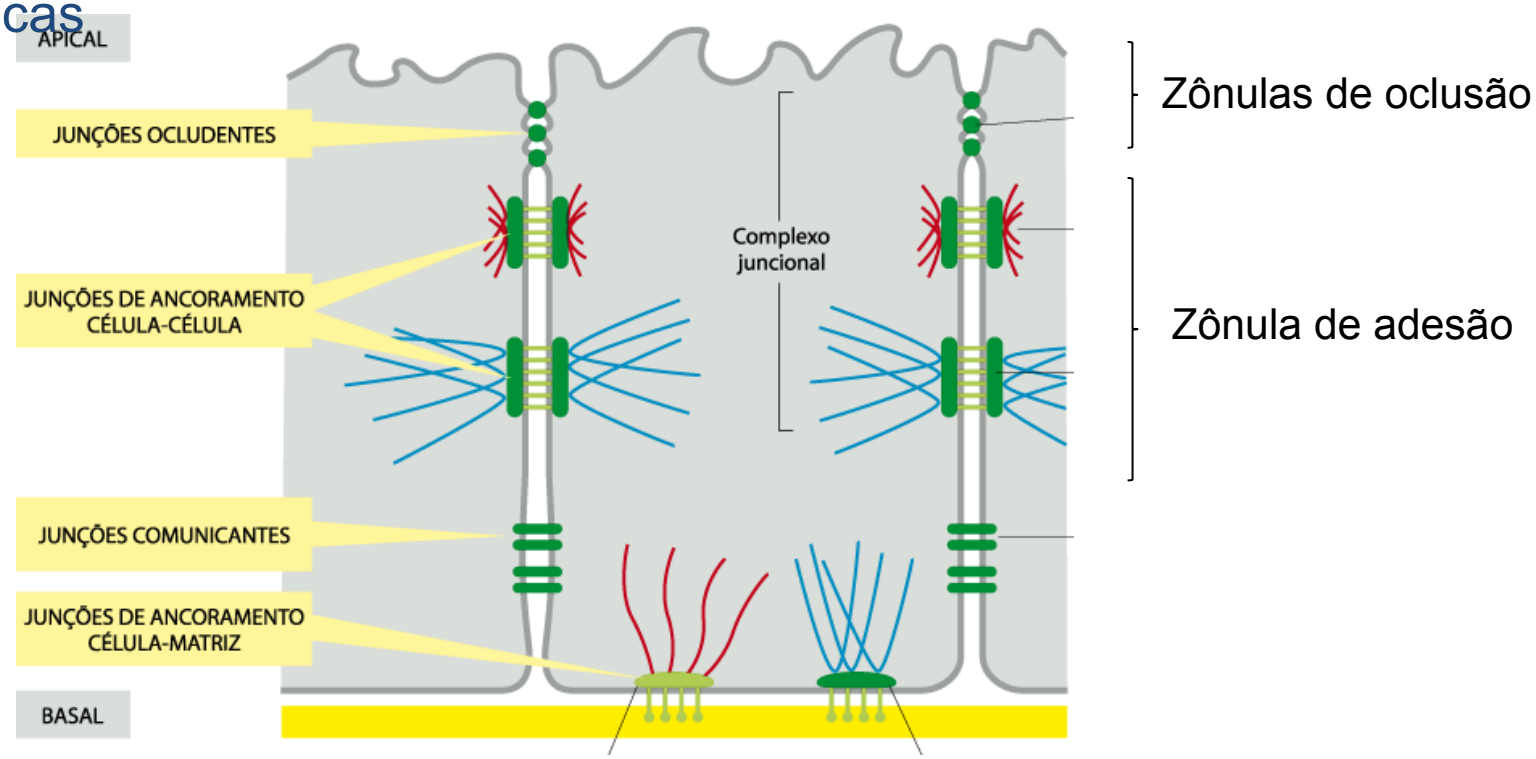

Tecido epitelial: características

- Células poliédricas justapostas, unidas por junções celulares
- Polaridade funcional e morfológica

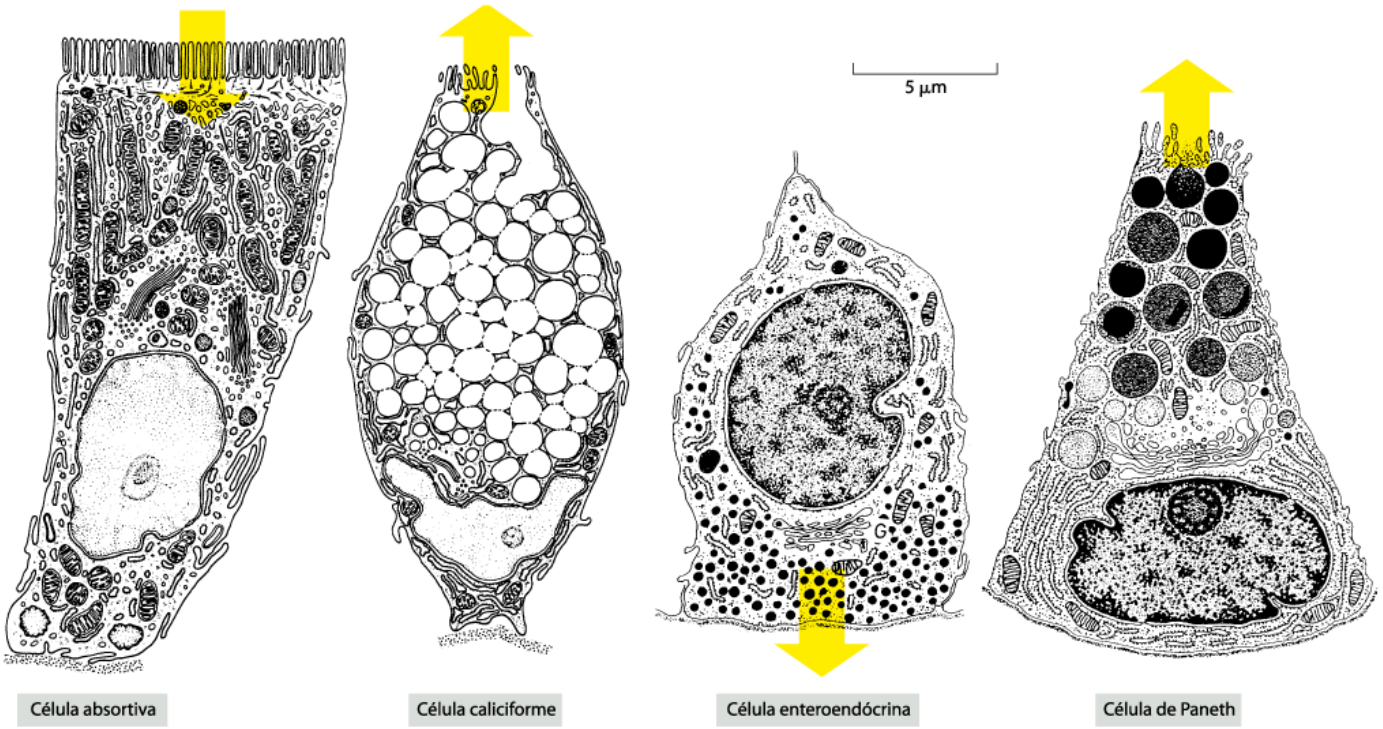

Figura 23-22 **Os quatro principais tipos de células diferenciadas encontrados no revestimento epitelial do intestino delgado.** Todos

Tecido epitelial: características

- Células poliédricas justapostas, unidas por junções celulares
- Polaridade funcional e morfológica
- Associados a tecidos conjuntivos – em alguns epitélios: **lâmina própria** (epitélios que revestem órgãos ocos)

- Colágeno tipo IV
- Glicoproteínas (laminina e entactina)
- Proteoglicano

Lâmina basal

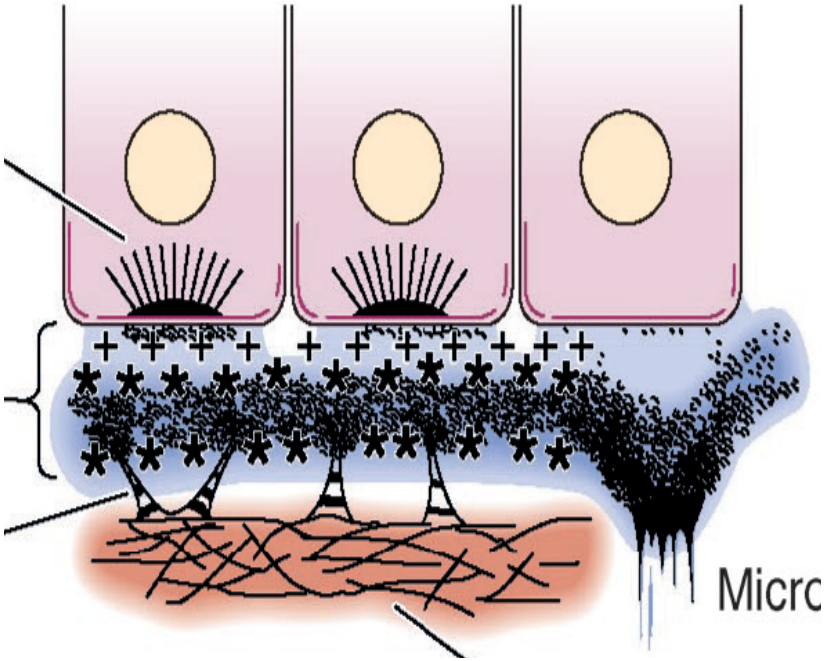

Tecido epitelial: características

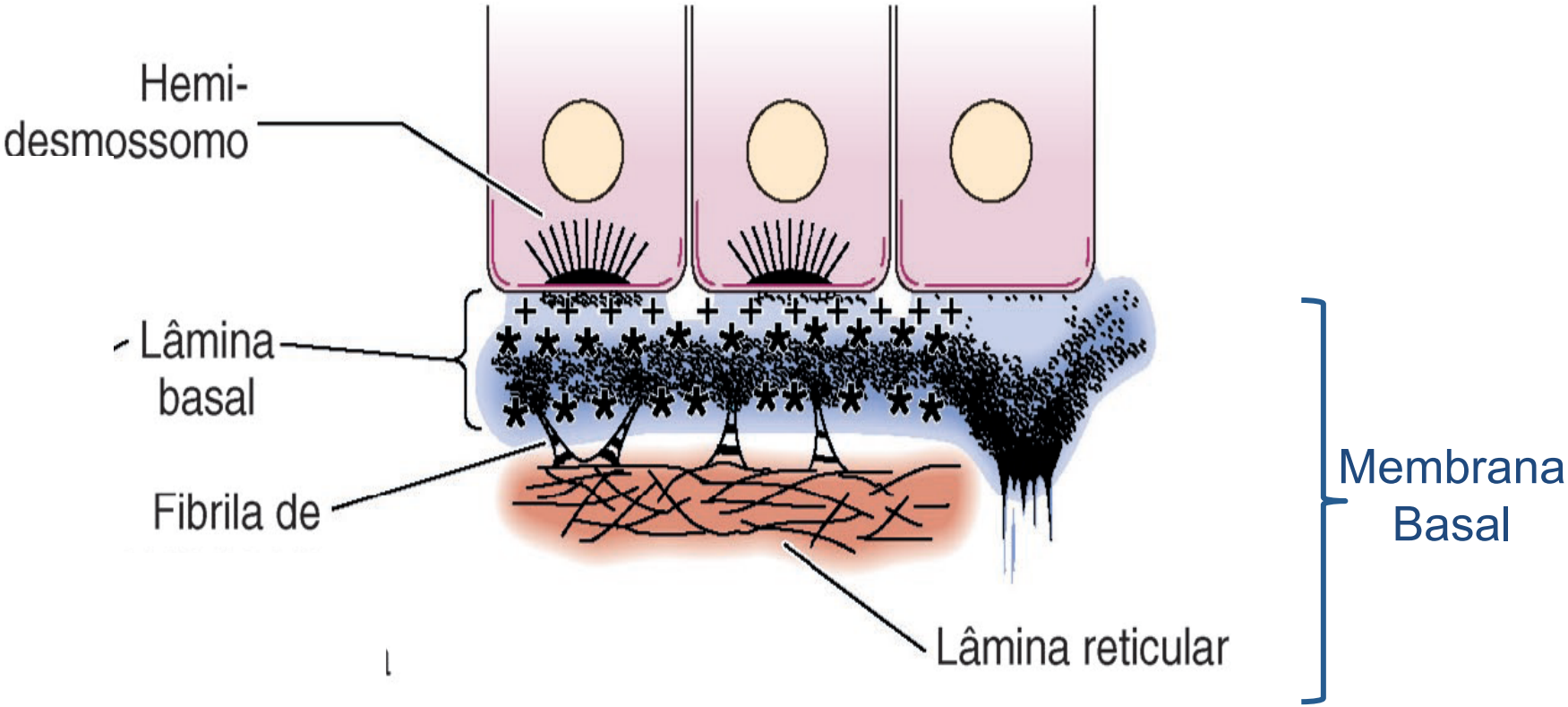

Lâmina basal + fibras reticulares = MEMBRANA BASAL

ou 2 lâminas basais (visível ao microscópio de luz com PAS)

Tecido epitelial: características

Membrana basal: visível ao microscópio de luz

Tecido epitelial: características

- Células poliédricas justapostas, unidas por junções celulares
- Polaridade funcional e morfológica
- Associados a tecidos conjuntivos – em alguns epitélios: **lâmina própria**
- (epitélios que revestem órgãos ocos)
- Matriz extracelular escassa
- Não vascularizado

Especializações dos epitélios

- Microvilos
- Estereocílios
- Cílios
- Flagelos

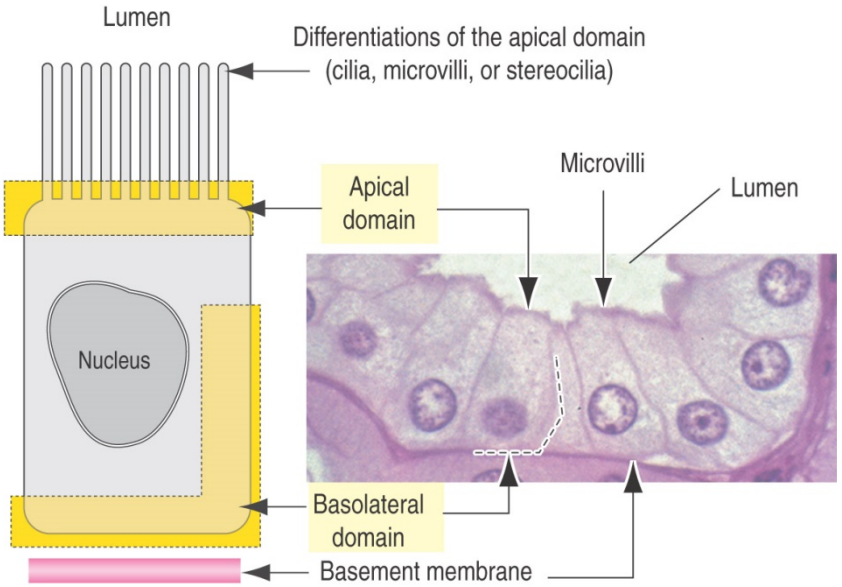

Especializações dos epitélios

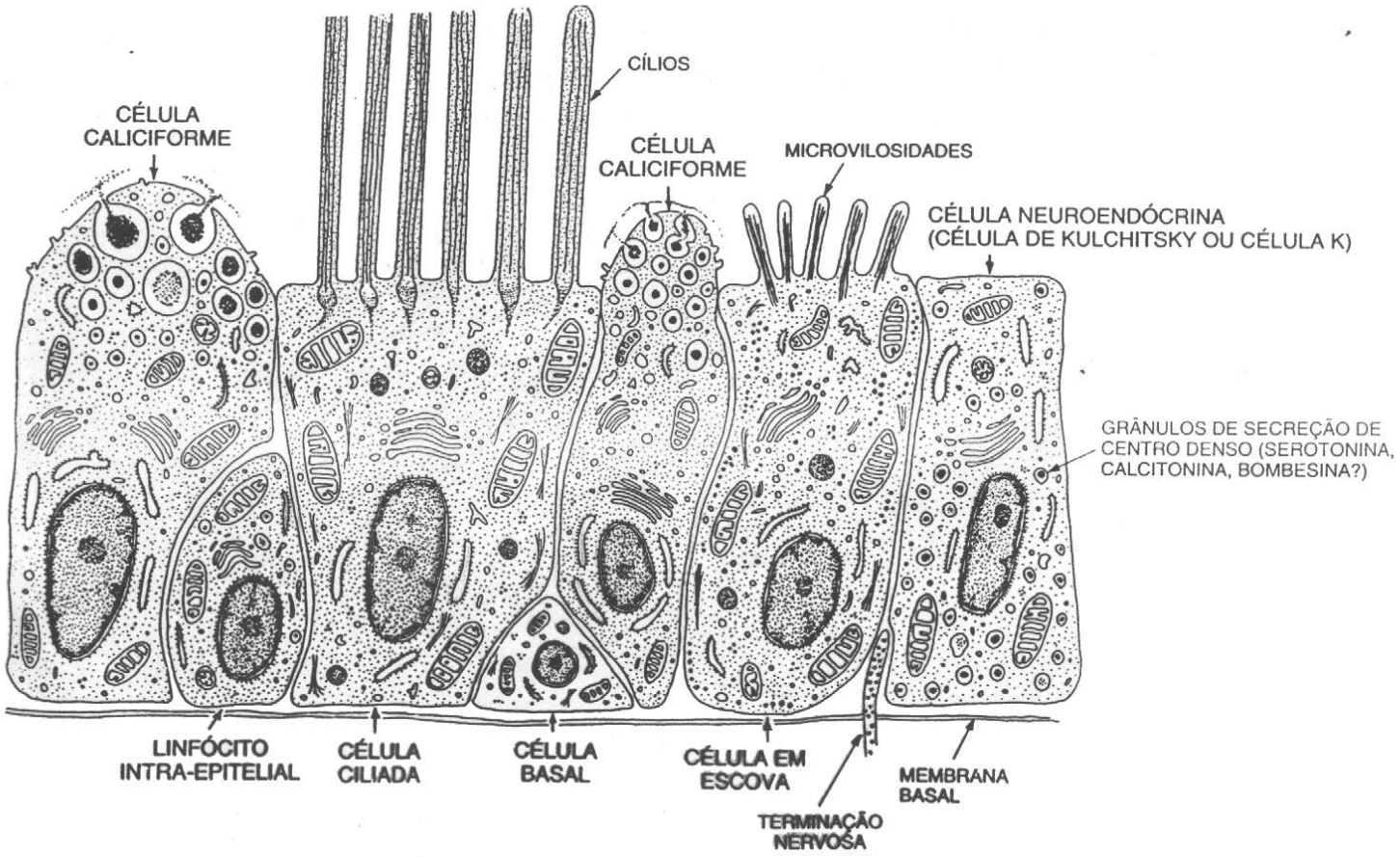

Especializações dos epitélios

Microvilos

Projeções citoplasmáticas digitiformes na superfície apical da maioria das células epiteliais

Filamentos de actina

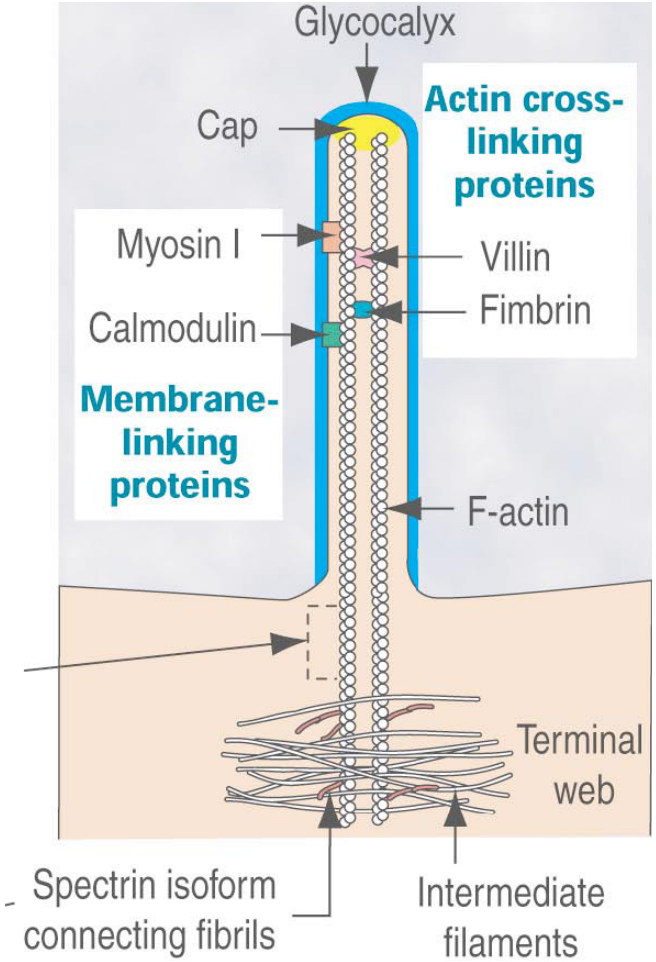

Especializações dos epitélios

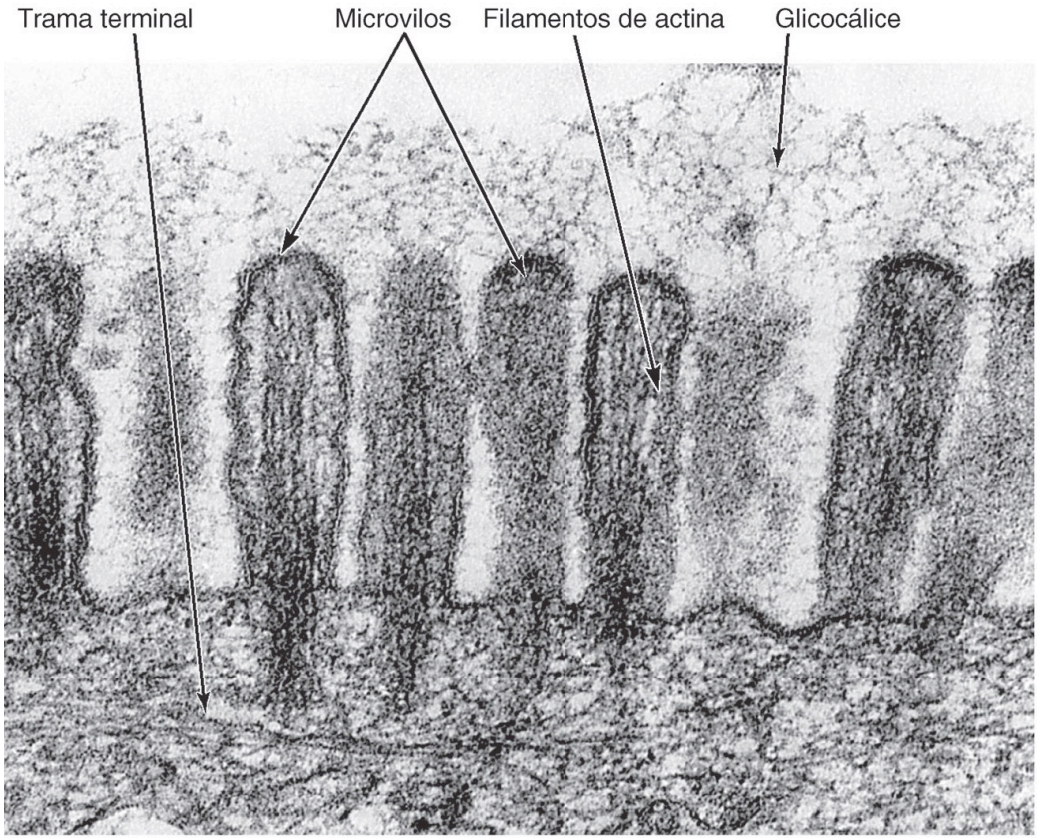

Especializações dos epitélios

Microvilos

“borda em escova”

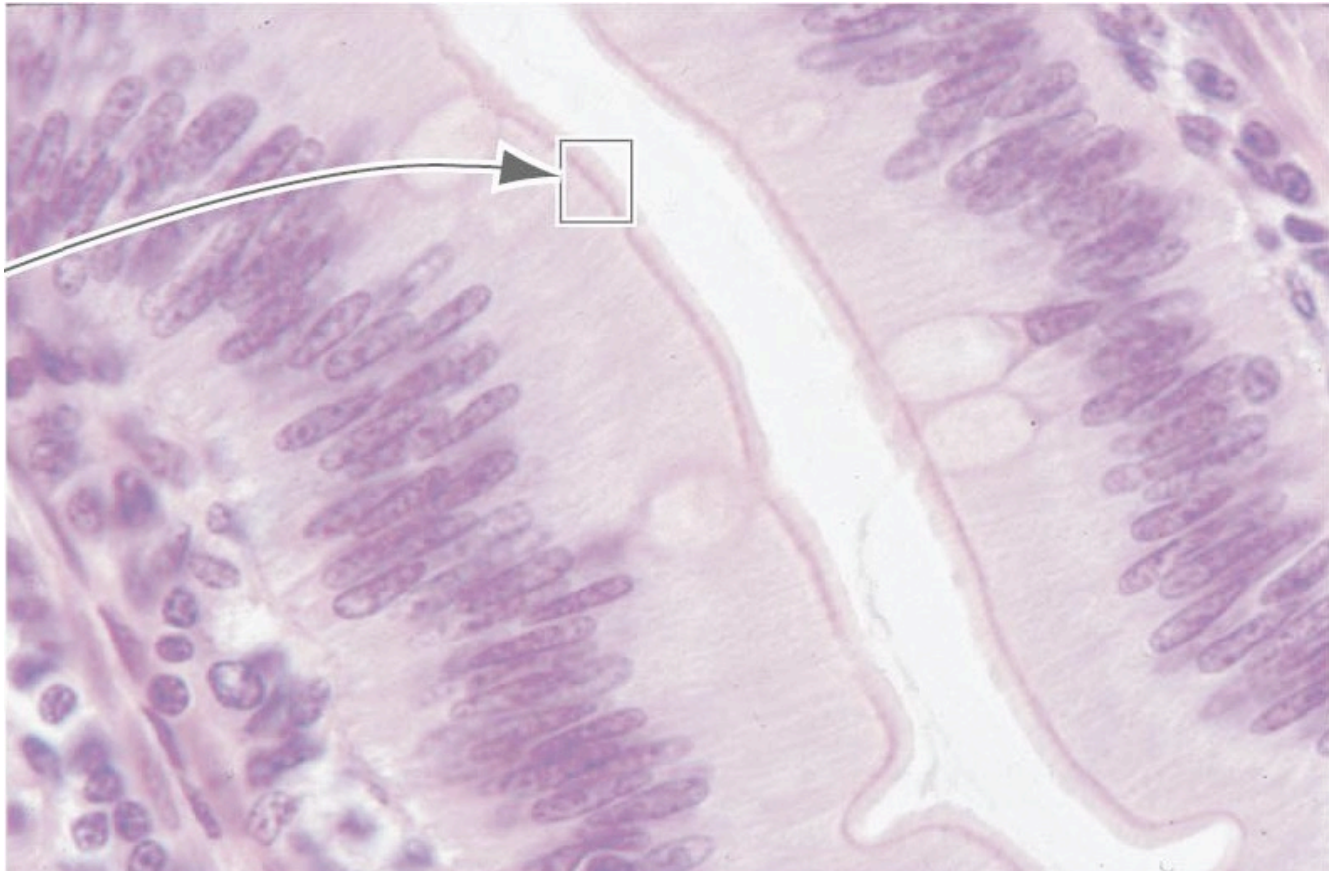

Especializações dos epitélios

Estereocílios

Microvilosidades incomumente longas e imóveis

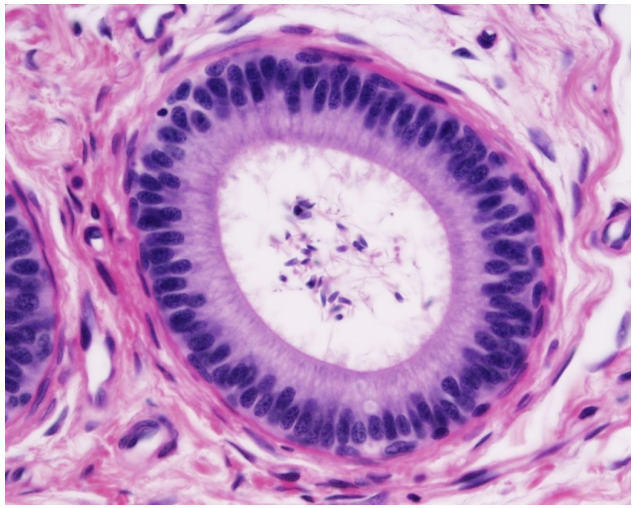

Células sensoriais pilosas

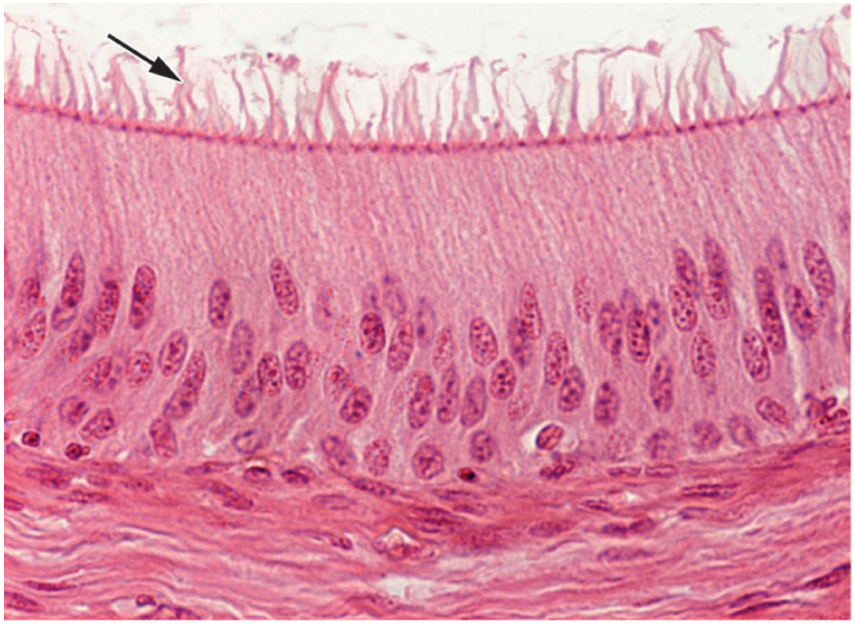

Epitélio

Lâmina própria de tecido conjuntivo

Ducto epidídimo

Especializações dos epitélios

Estereocílios

Longos e imóveis
Aumentam superfície celular, facilitando movimento de moléculas

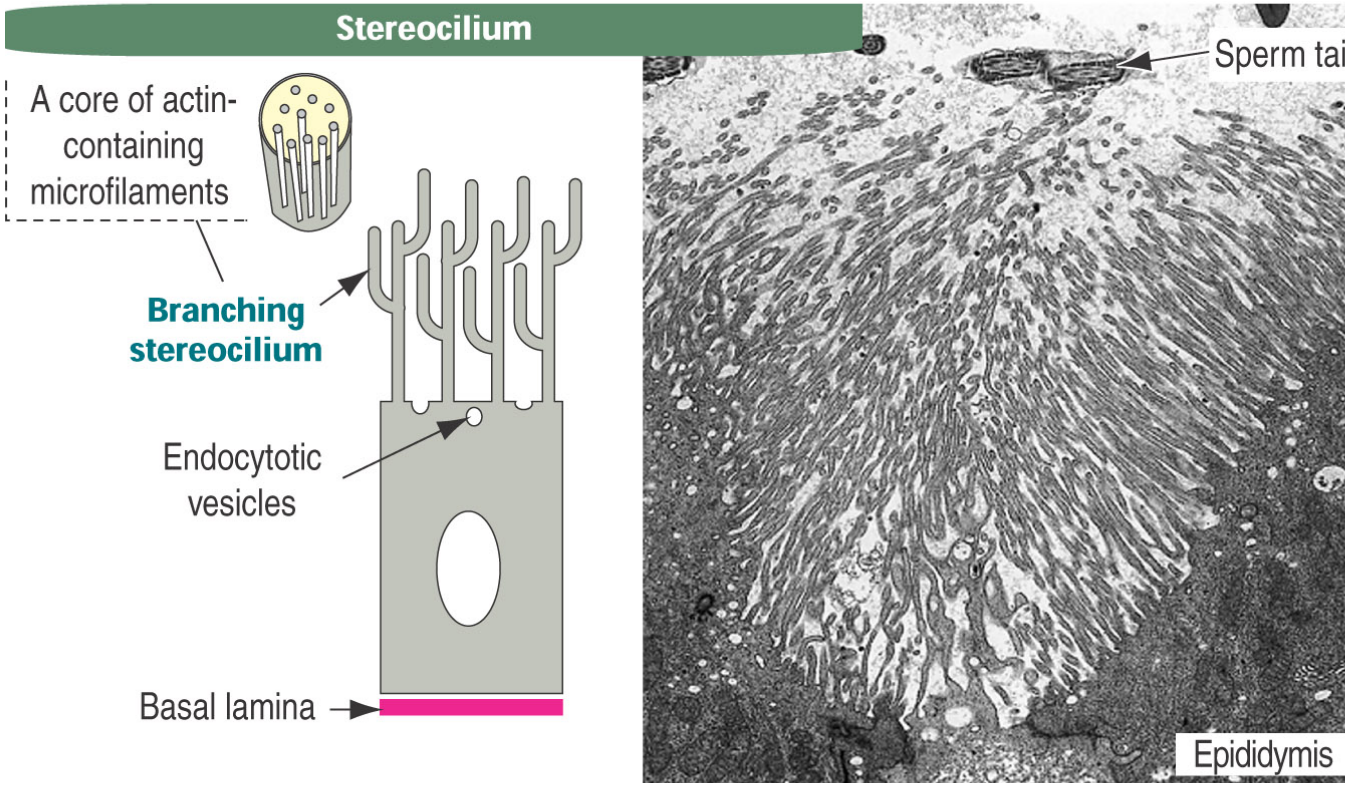

Especializações dos epitélios

Cílios

Prolongamentos longos e móveis
Presentes na superfície de algumas células epiteliais

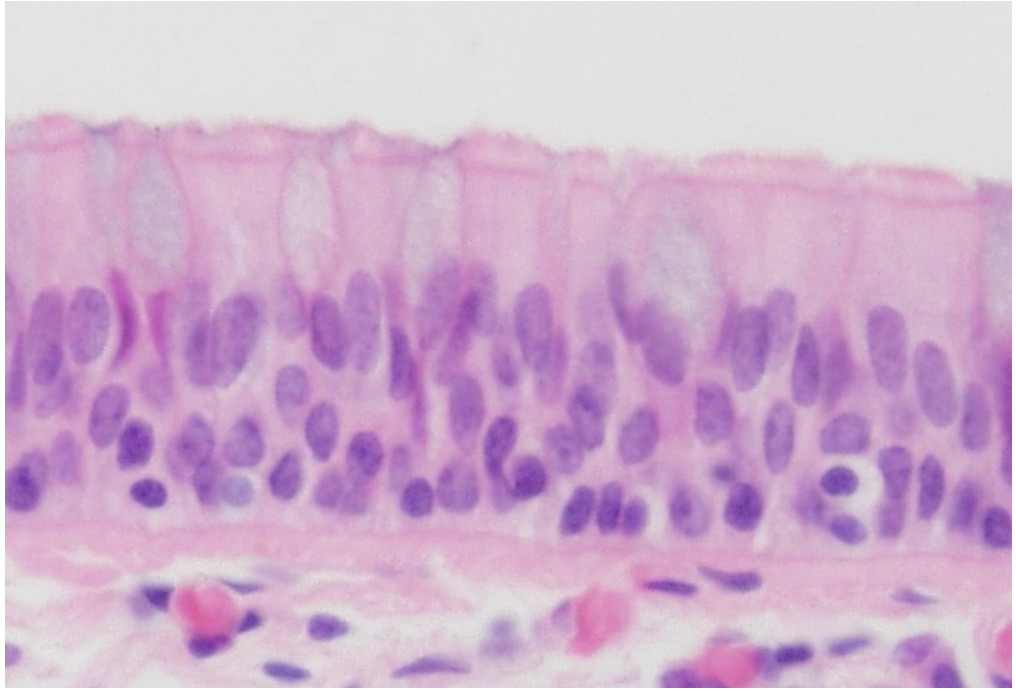

Cílios:

microtúbulos

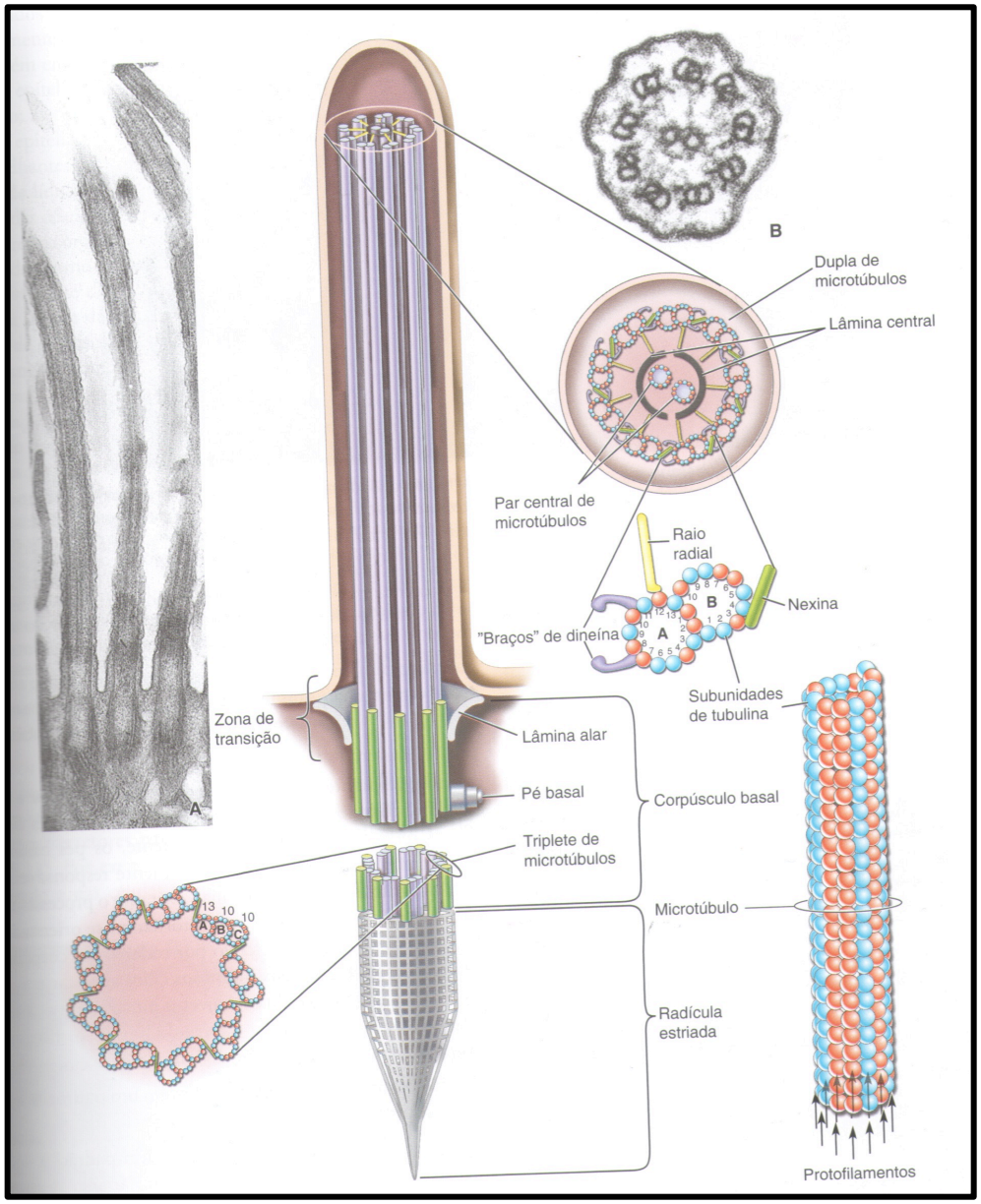

Especializações dos epitélios

Flagelos

Estrutura semelhante a dos cílios, porém mais longos e somente um por célula

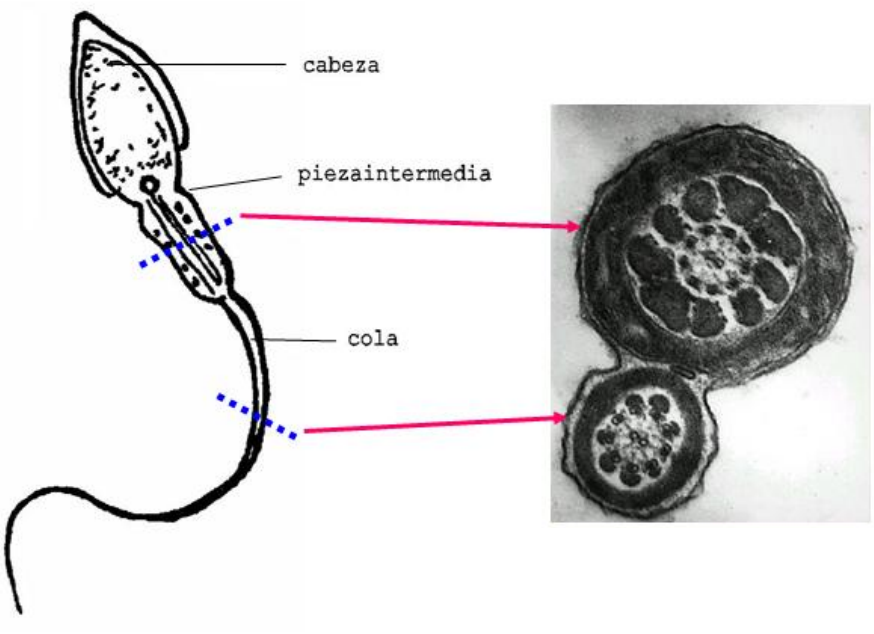

Tipos de tecido epitelial

Tecido epitelial de revestimento

Tecido epitelial glandular

Tecido epitelial de revestimento

- Células distribuidas em folhetos que cobrem a superfície externa do corpo ou revestem cavidades e luz de vasos

- Classificação:

  - **número** de camadas de revestimento

  - **morfologia** das células da camada **superficial**

Tecido epitelial de revestimento

nº de camadas + morfologia da ultima camada + especialização da região apical (se houver)

ex. simples (uma camada) + colunar (forma de coluna) + ciliado (com cílios)

Epitélio simples colunar ciliado

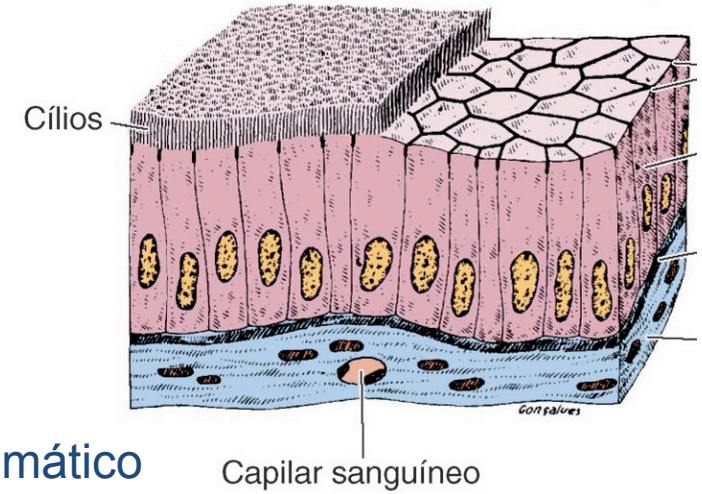

Colunar = cilíndrico = prismático

Tecido epitelial de revestimento

Epitélio simples – 1 camada

pavimentoso

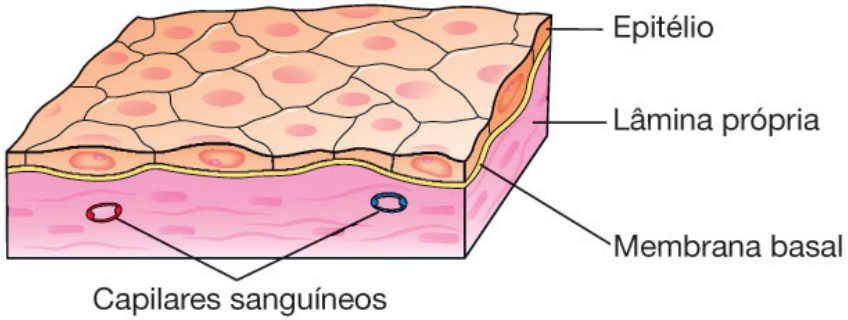

Tecido epitelial de revestimento

Epitélio simples – 1 camada

cúbico

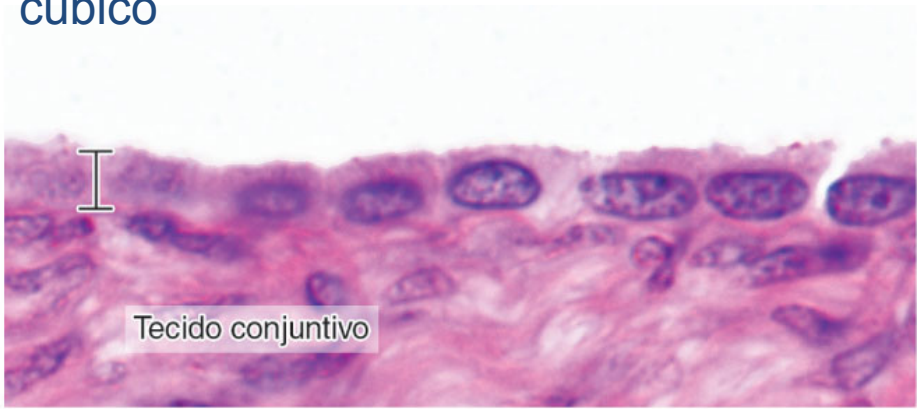

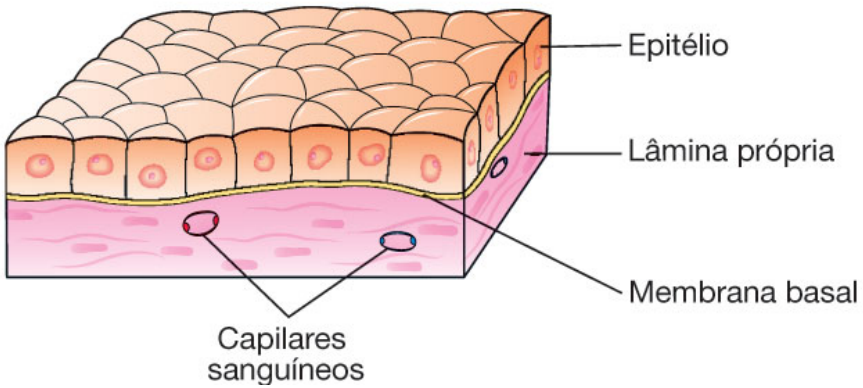

Tecido epitelial de revestimento

Epitélio simples – 1 camada

colunar (=cilíndrico = prismático)

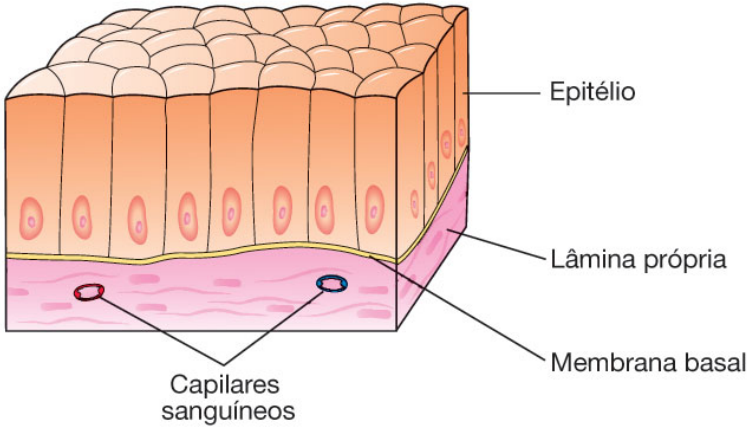

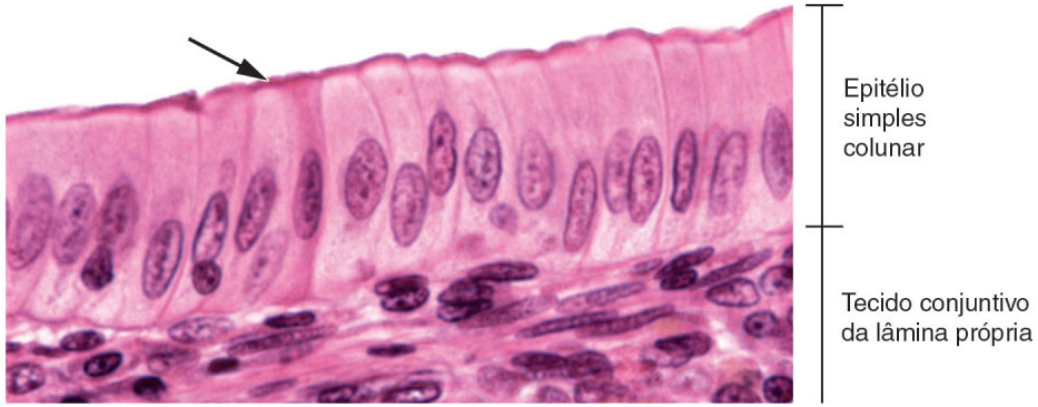

Tecido epitelial de revestimento

Pseudo-estratificado cilíndrico ciliado (epitélio simples – 1 camada)

Possui uma camada, todas as células apoiadas na membrana basal mas nem todas até a superfície

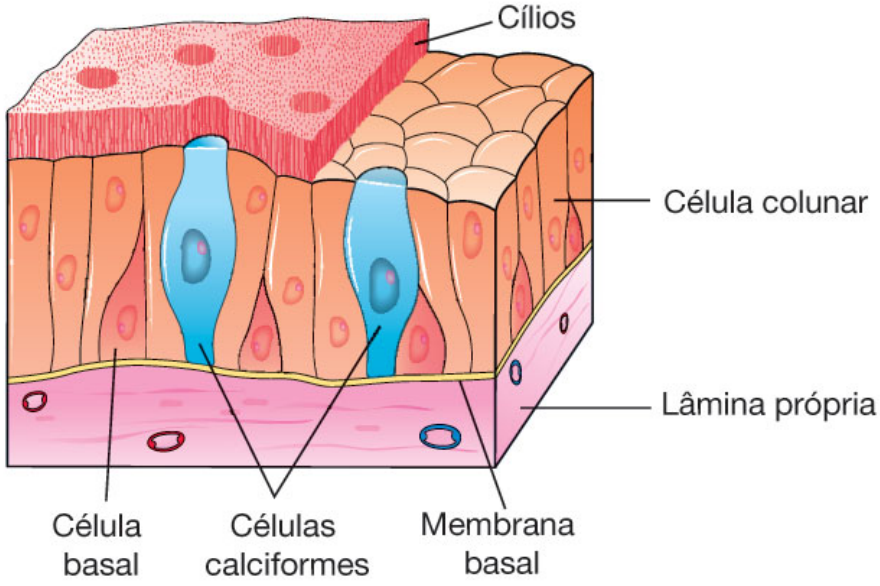

Traqueia e árvore brônquica
canal deferente
dúctulos eferentes do epidídimo

Tecido epitelial de revestimento

Pseudo-estratificado cilíndrico ciliado (epitélio simples – 1 camada)

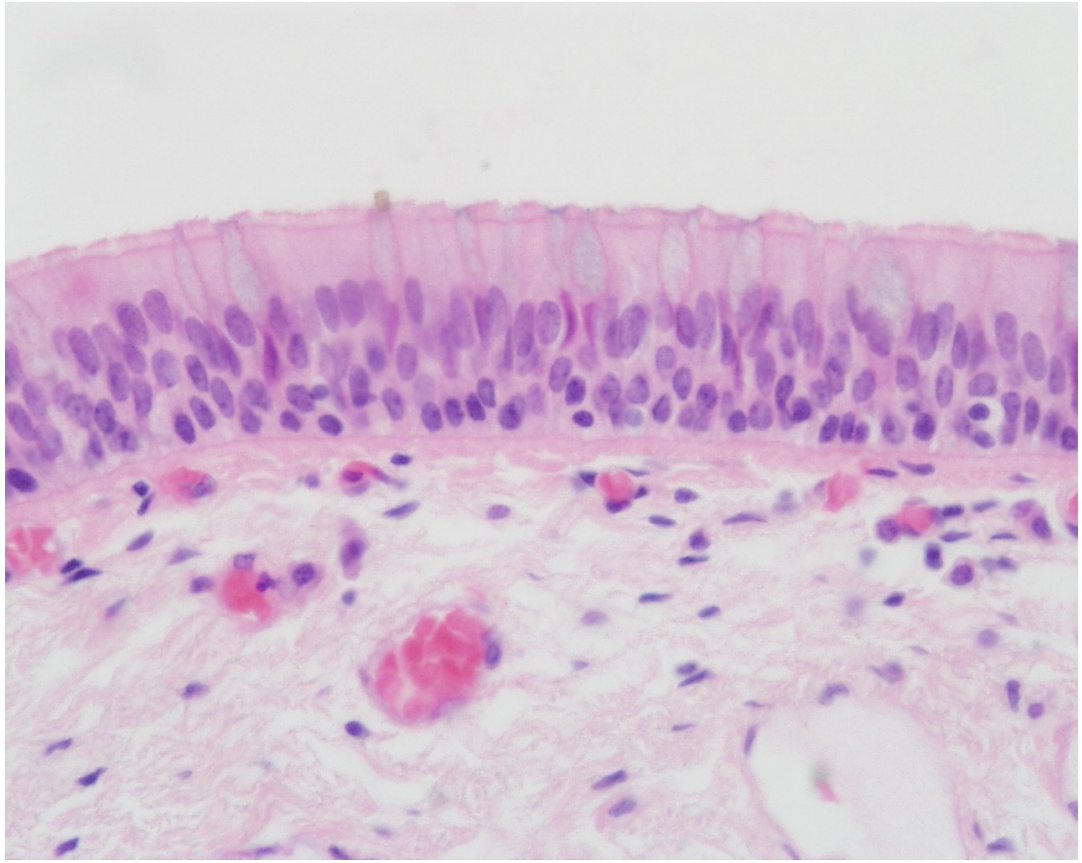

Tecido epitelial de revestimento

Epitélio estratificado – mais de 1 camada

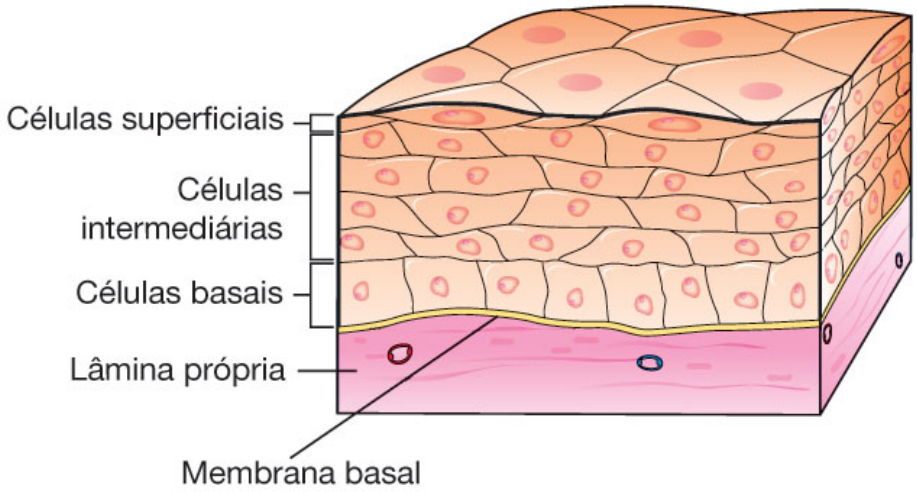

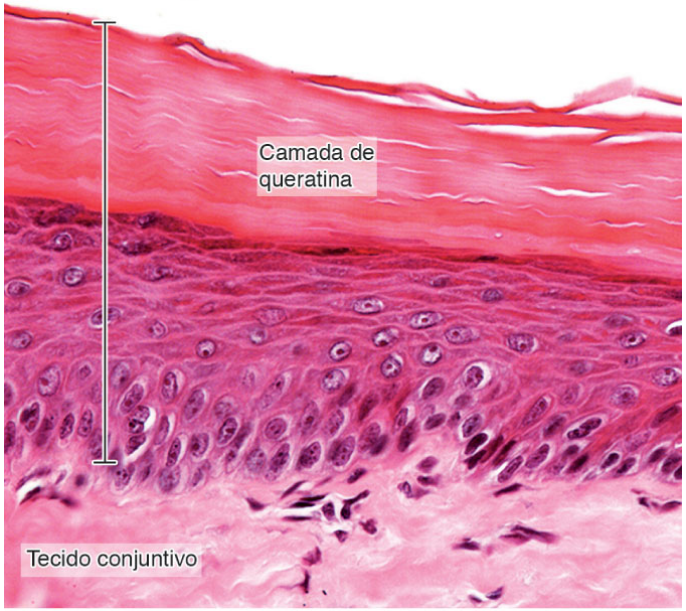

Epitélio estratificado pavimentoso queratinizado
(nome acompanha morfologia da camada superficial)

Tecido epitelial de revestimento

Epitélio estratificado – mais de 1 camada

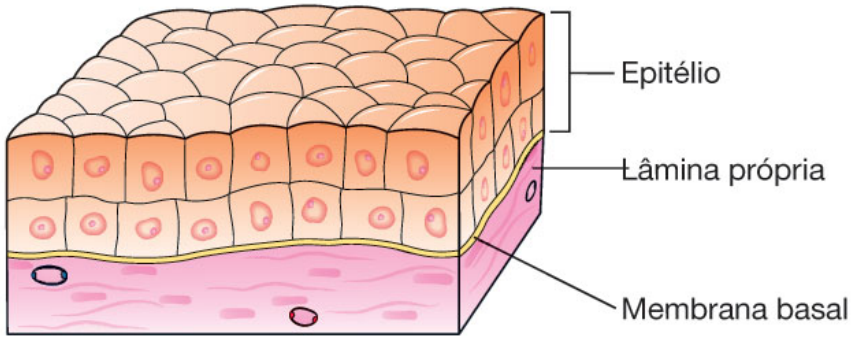

Epitélio estratificado cúbico

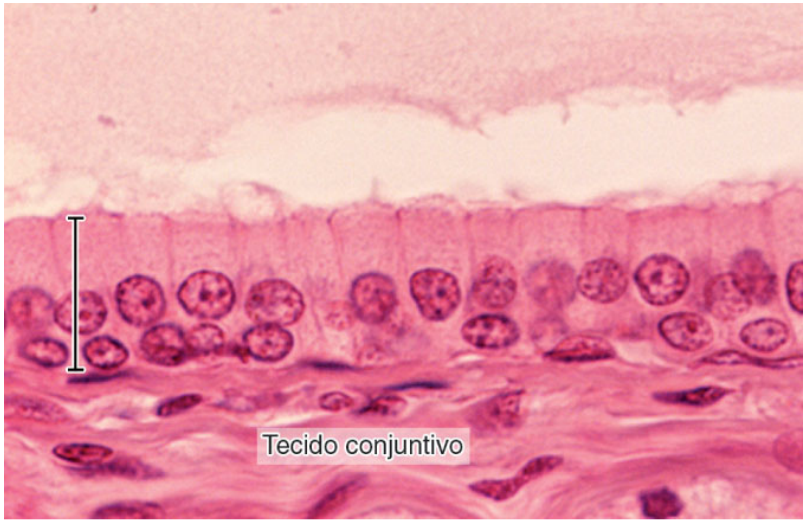

Tecido epitelial de revestimento

Epitélio de transição

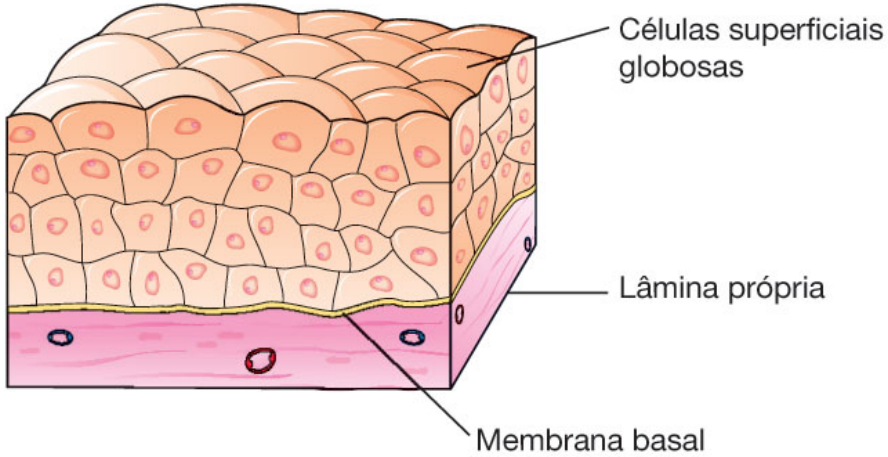

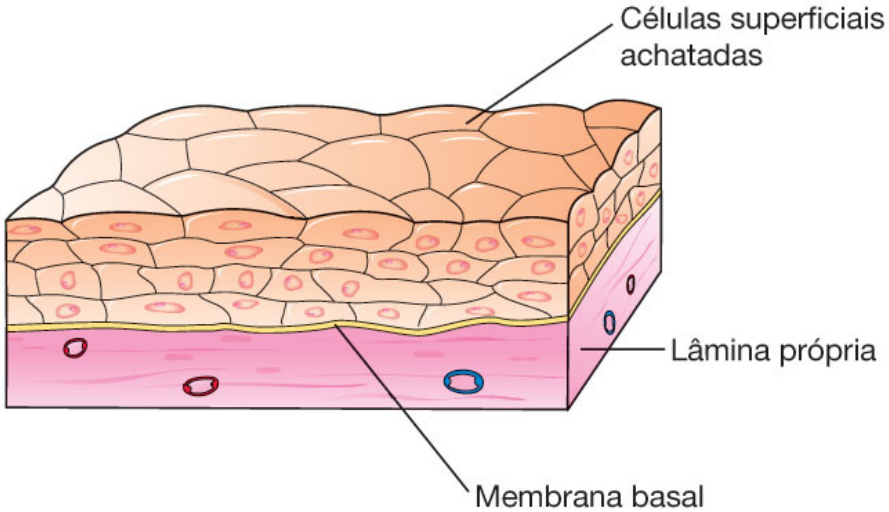

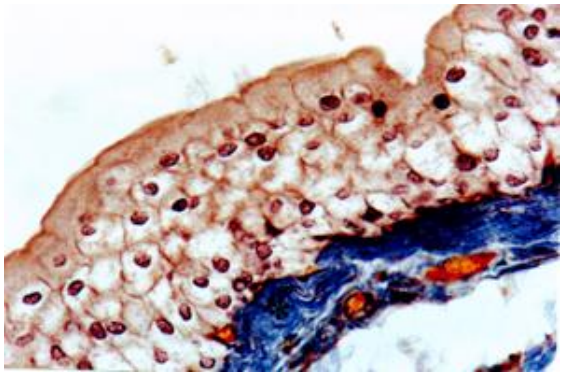

Urotélio

Pode ser descrito como sendo estratificado, porém hoje é considerado pseudoestratificado

Tecido epitelial de revestimento

Epitélio de transição

Bexiga vazia

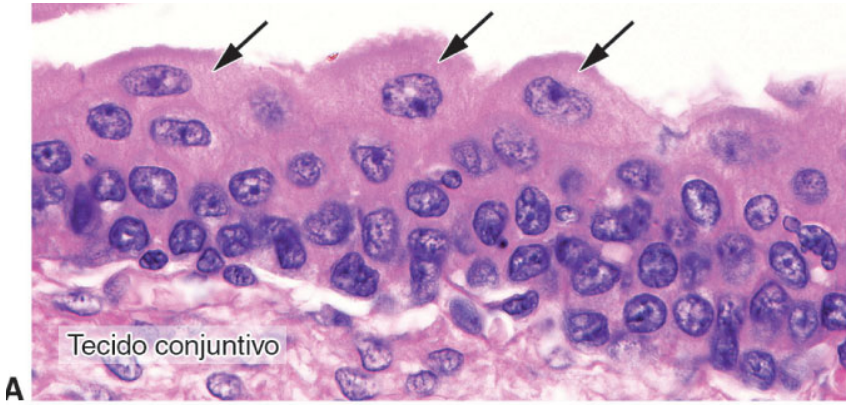

Bexiga cheia

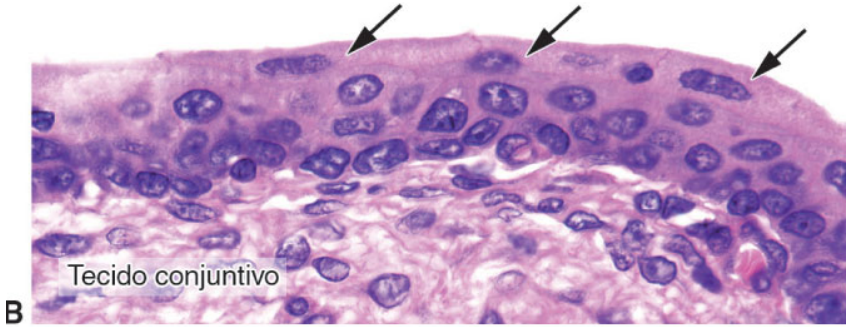

Tipos de tecido epitelial

Tecido epitelial de revestimento

Tecido epitelial glandular

Tecido epitelial glandular

- Células especializadas em secreção: síntese/ armazenamento e eliminação de proteínas (ex. Pâncreas), lipídeos, complexos de carboidratos e proteínas

- Unicelulares (células caliciformes)

- Multicelulares

Tecido epitelial glandular

Células caliciformes (glândulas unicelulares)

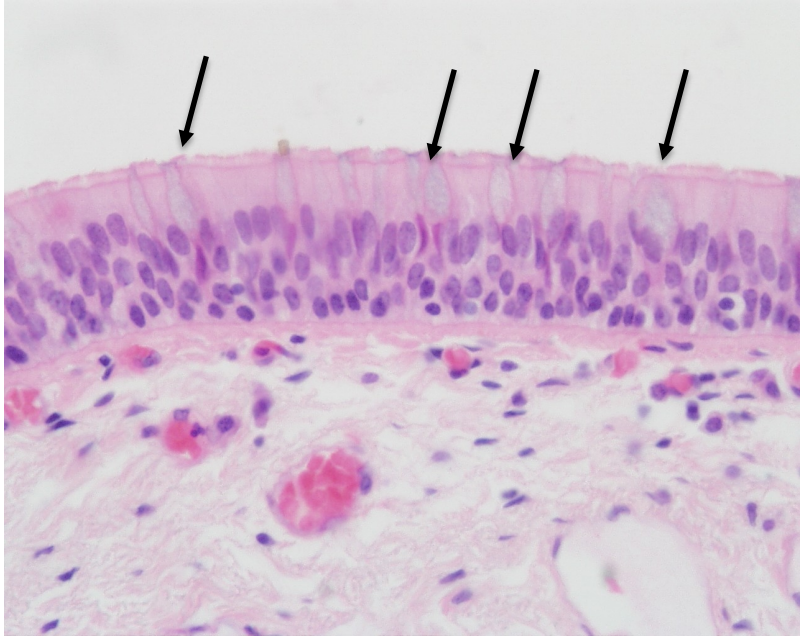

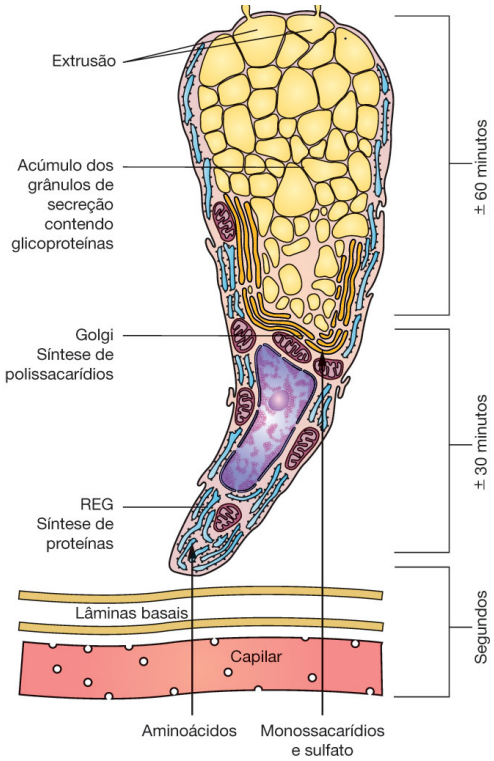

Tecido epitelial glandular

Formação das glândulas a partir de epitélios de revestimento

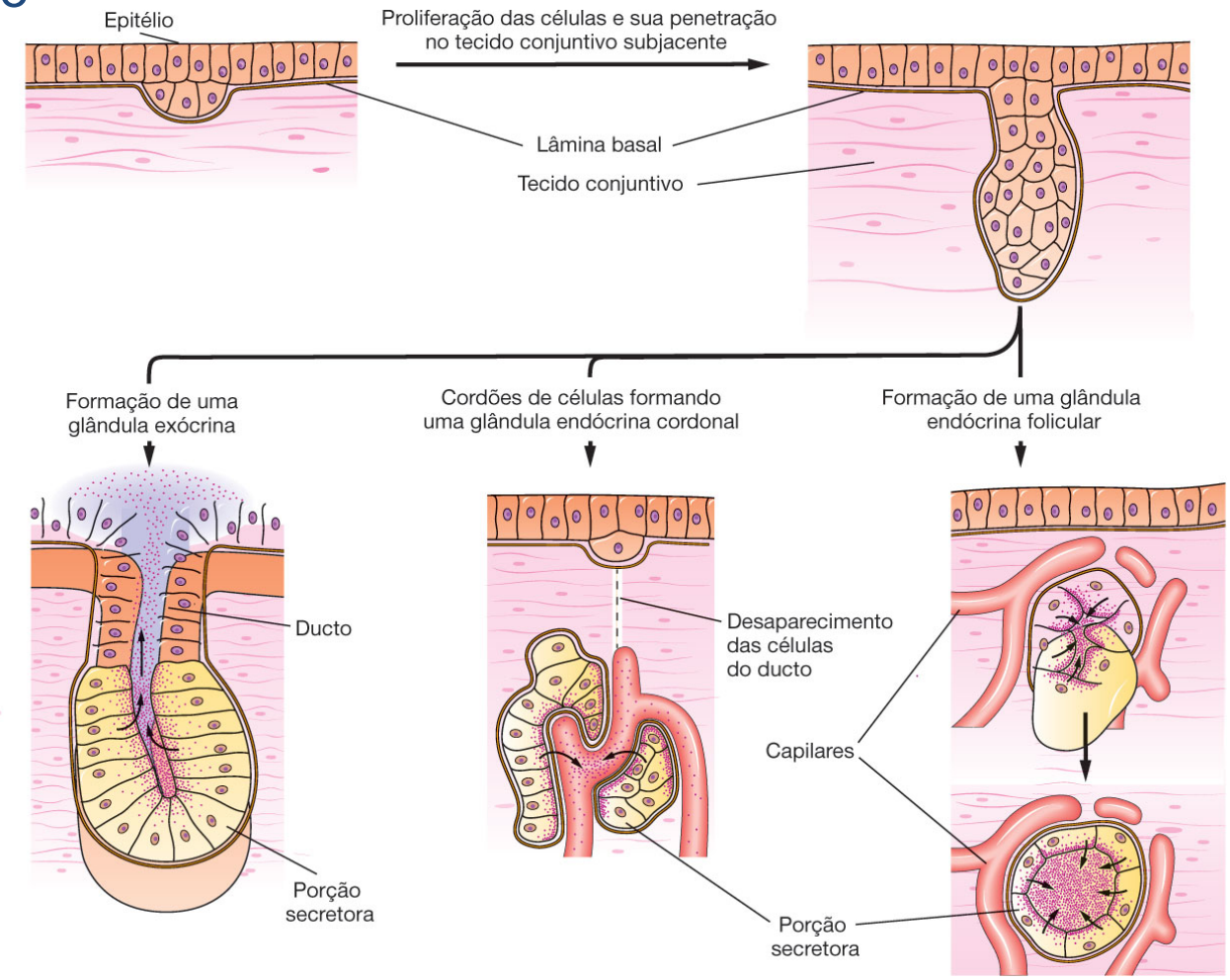

Tecido epitelial glandular

EXÓCRINAS

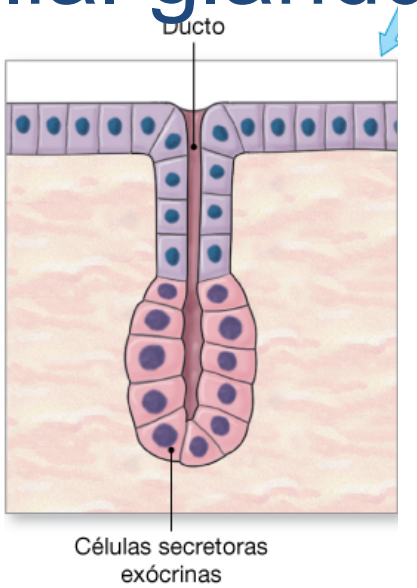

ENDÓCRINAS

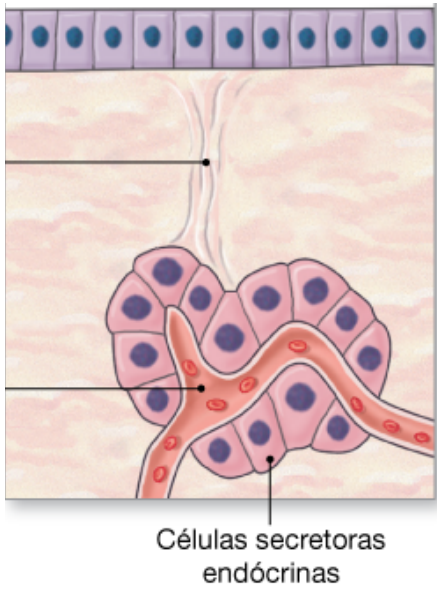

Tecido epitelial glandular

Glândulas exócrinas: classificação quanto a forma

ducto

simples

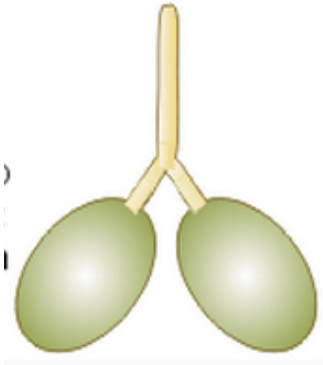

composta

Porção secretora

ramificação

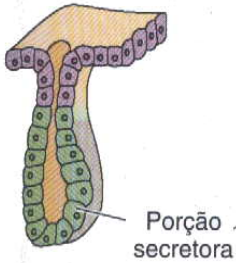

não ramificada

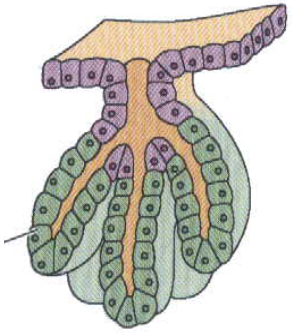

ramificada

forma

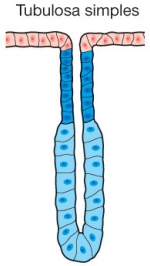

acinosa

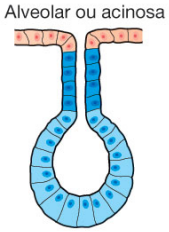

Tubulosa

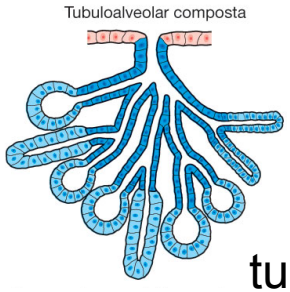

tubuloacinosa

Tecido epitelial glandular

Tipos de glândulas exócrinas

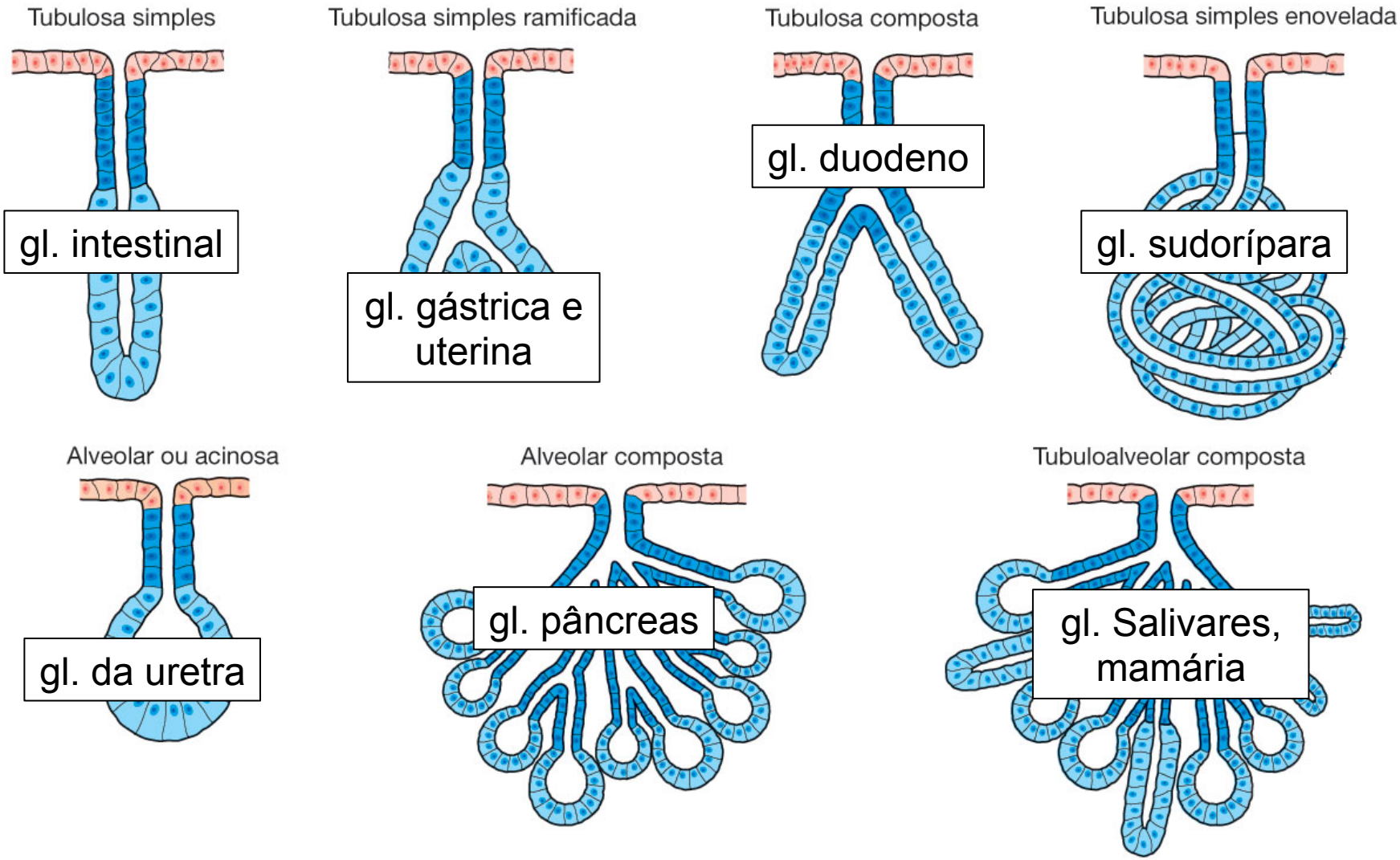

Tecido epitelial glandular

Glândulas exócrinas – classificação quanto a natureza da secreção

- Mucosa: secreção densa (glicoproteínas)

- Serosa: secreção fluída (proteínas)

- Mista: ambas as secreções

-Outras: - lipídica (gl. sebácea)

- protéica + lipídica + glicídica (gl. mamária)

Tecido epitelial glandular

Glândulas mucosas

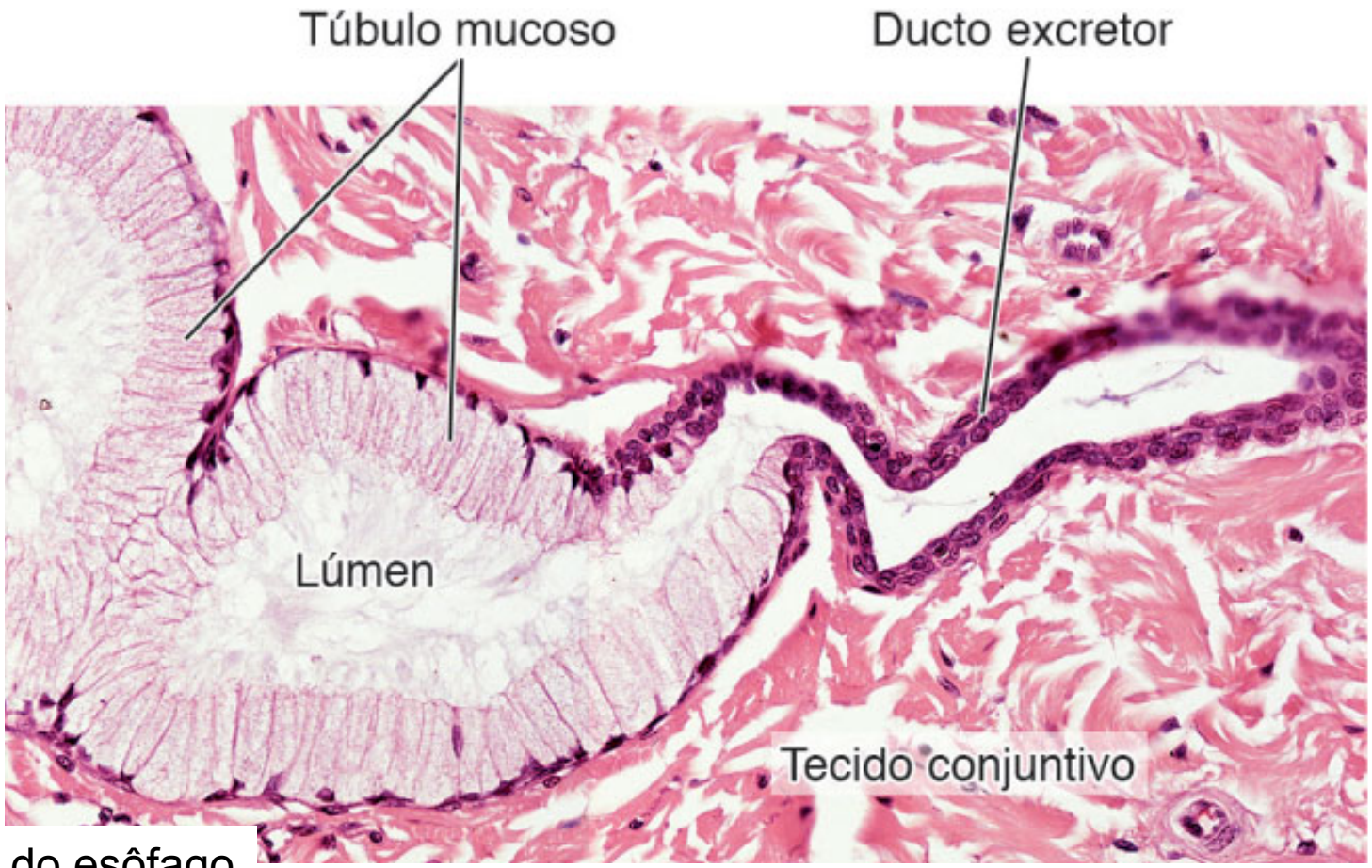

Parede do esôfago

Tecido epitelial glandular

Glândulas serosas – secreção fluida (proteínas)

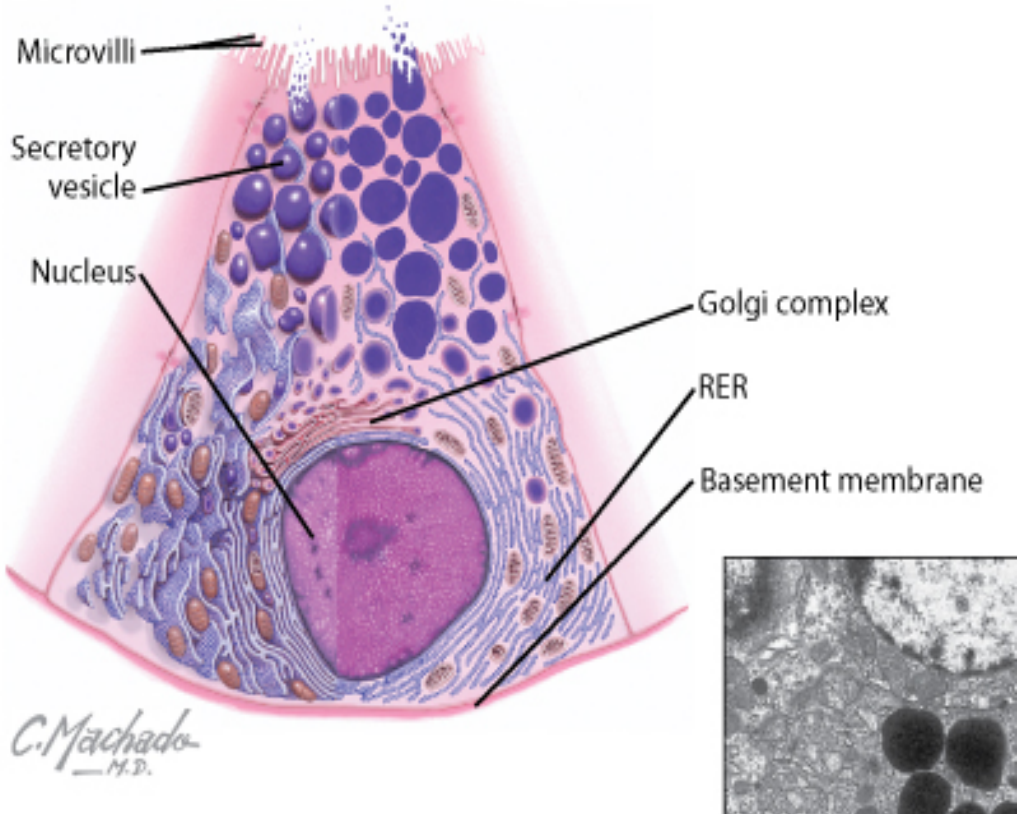

Ácino seroso

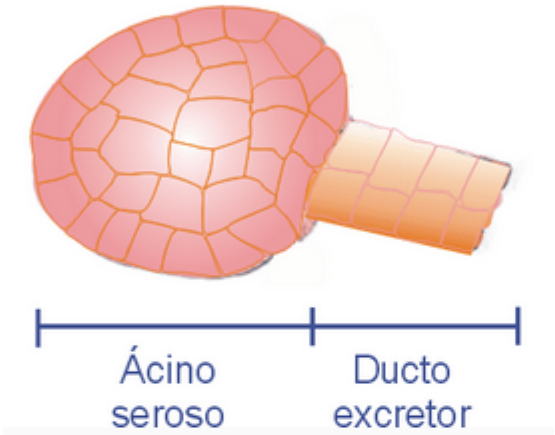

Lúmen reduzido

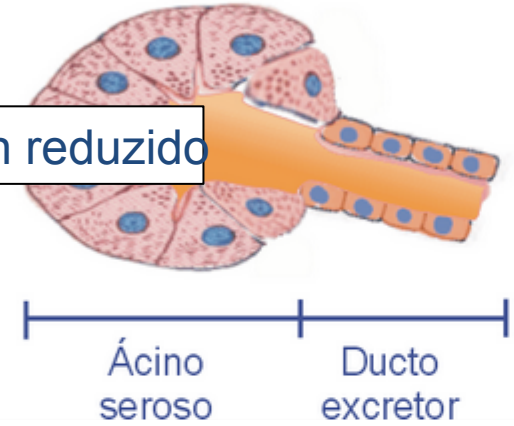

Tecido epitelial glandular

Glândulas serosas – secreção fluida (proteínas)

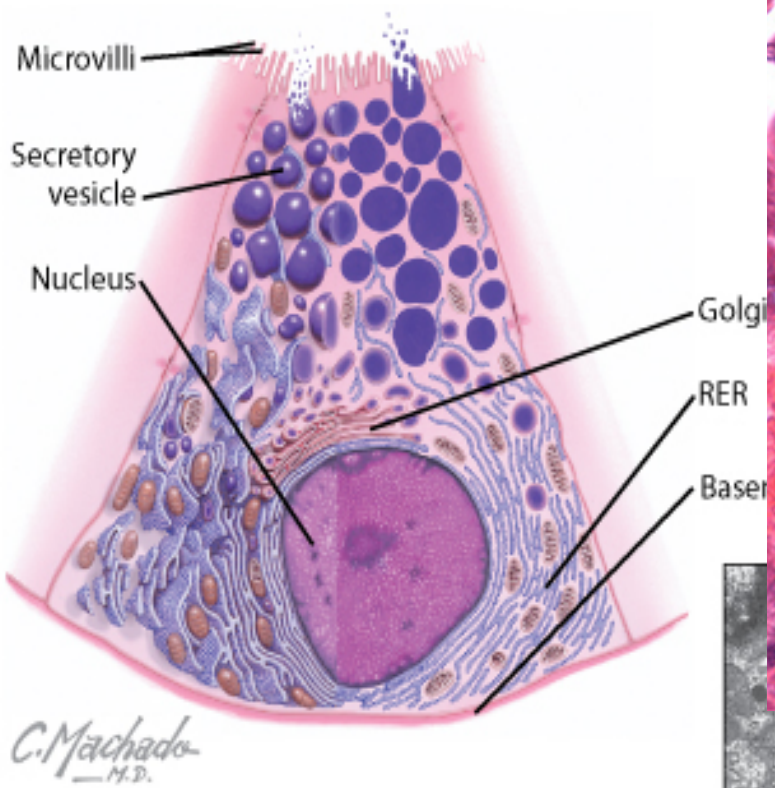

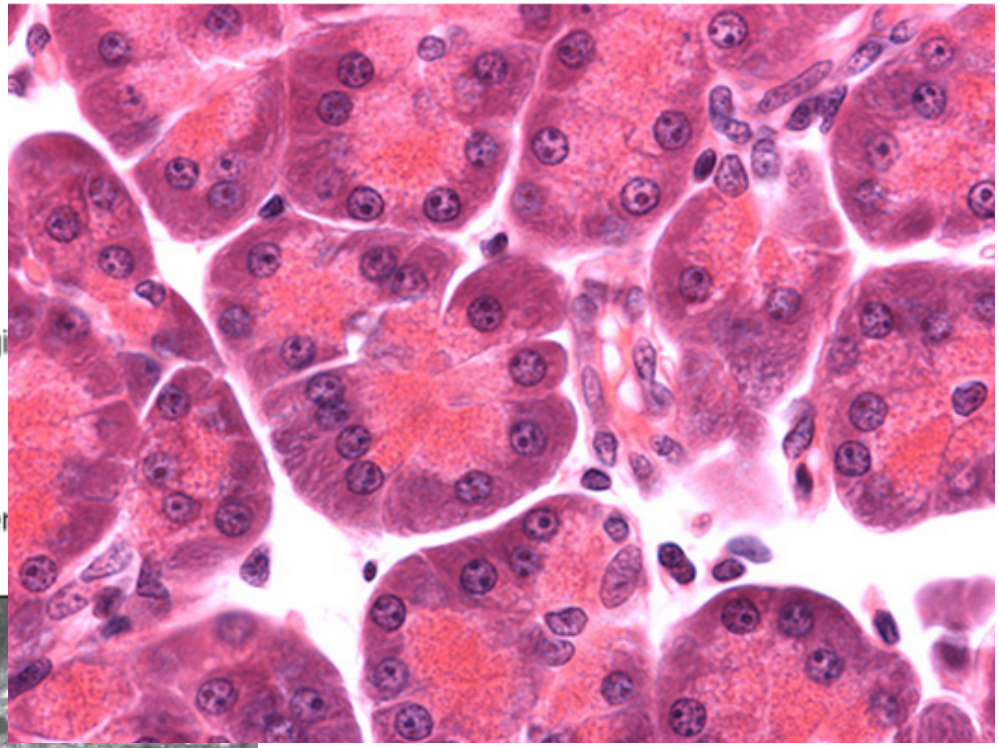

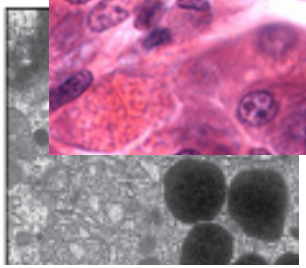

Tecido epitelial glandular

Glândulas mistas – ácino mucoso com meia lua serosa
(ex. Glândula submandibular)

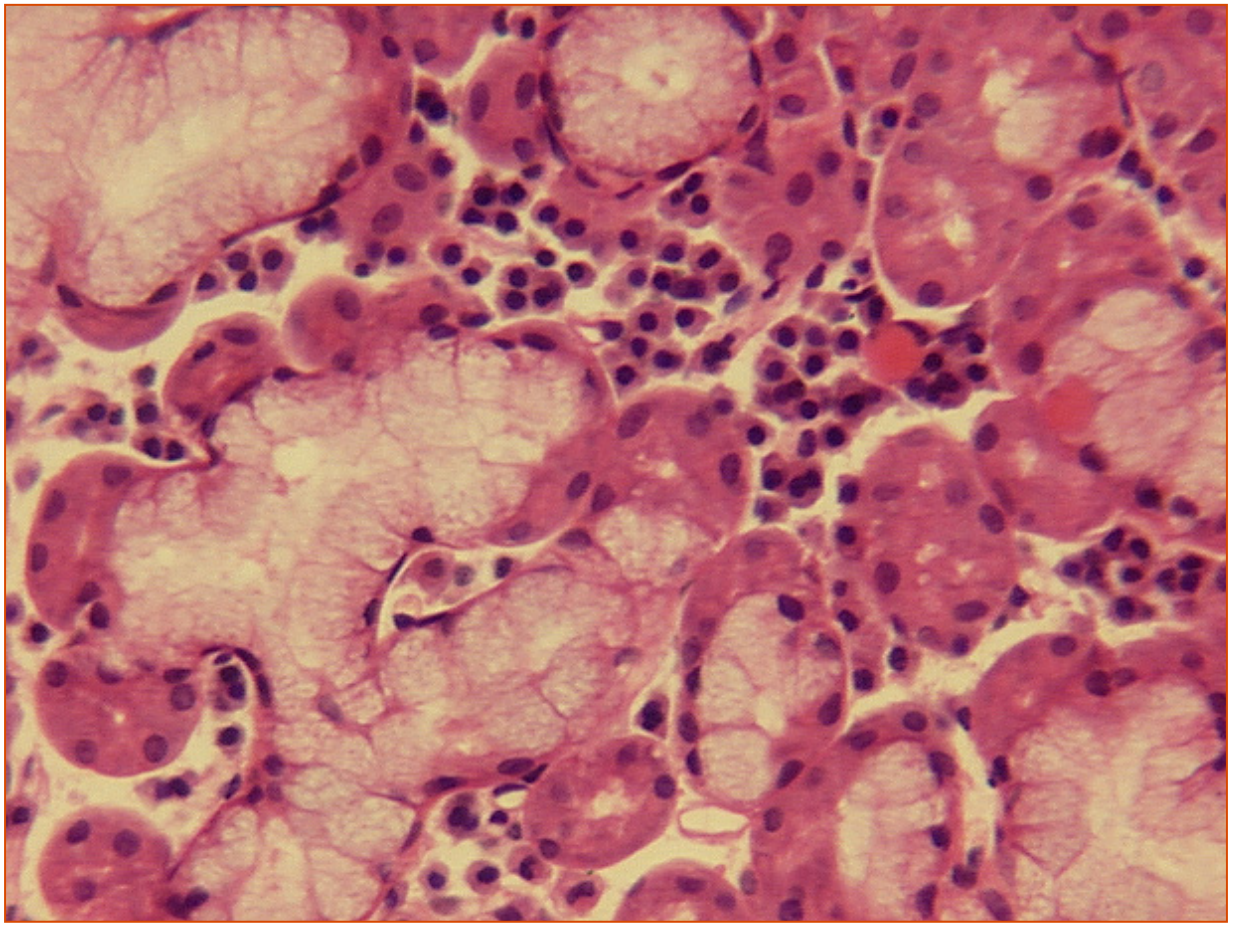

Tecido epitelial glandular

Classificação quanto ao tipo de secreção

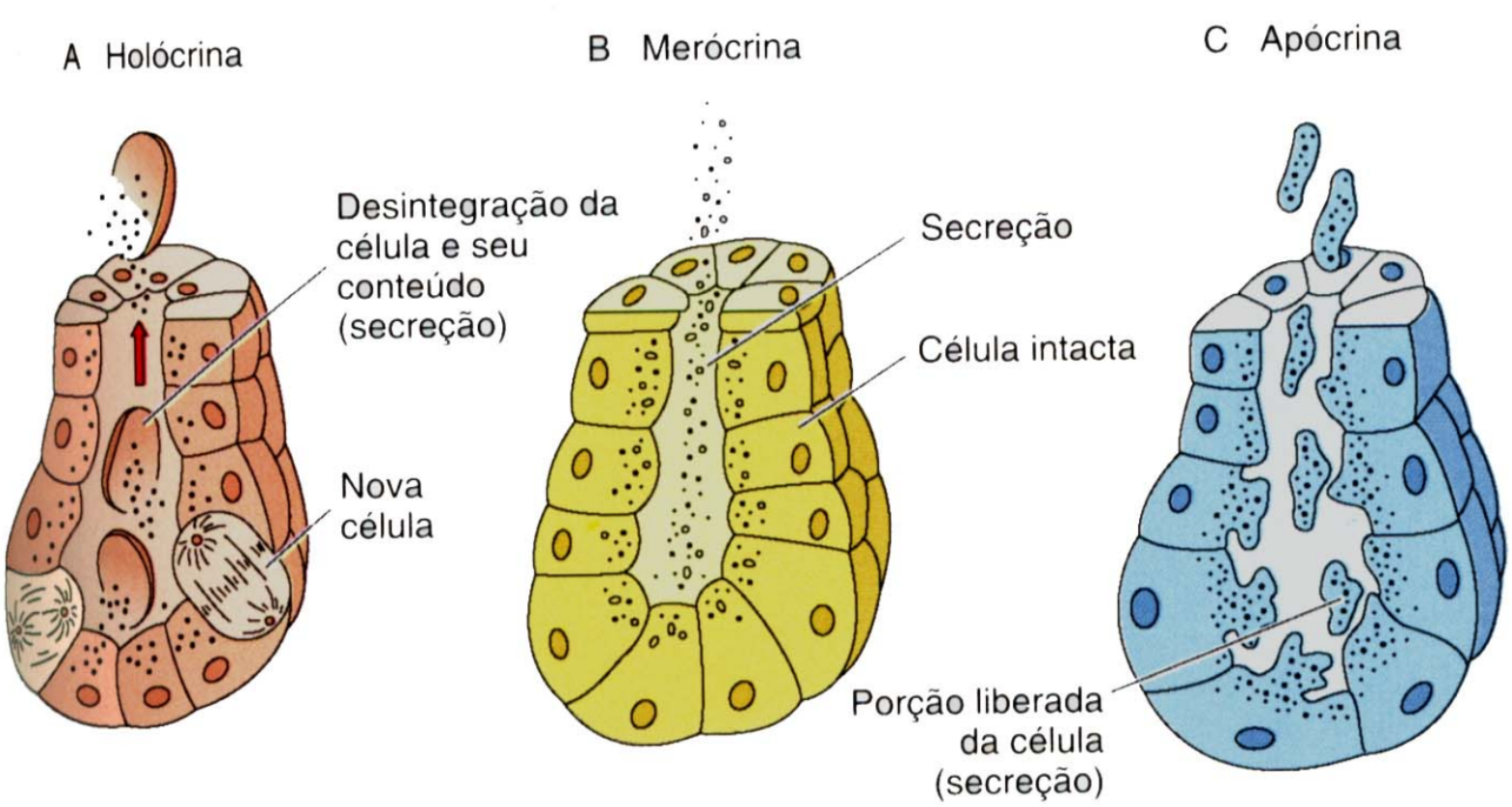

Gartner & Hiatt (1999)

Tecido epitelial glandular

Glândulas endócrinas

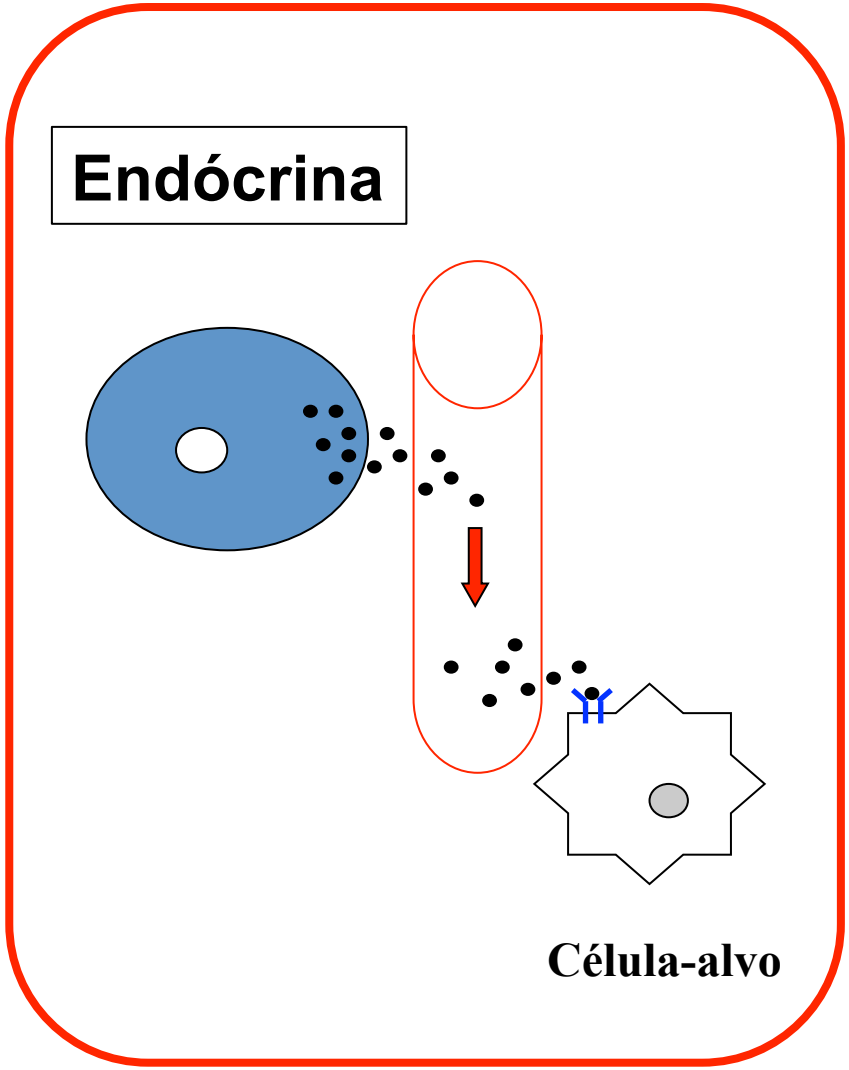

Tecido epitelial glandular

Glândulas endócrinas

CORDONAL

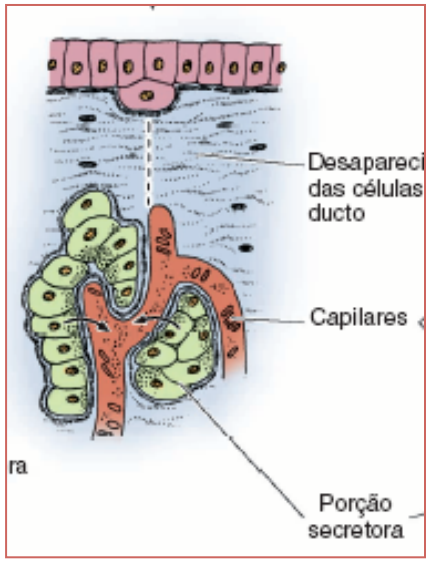

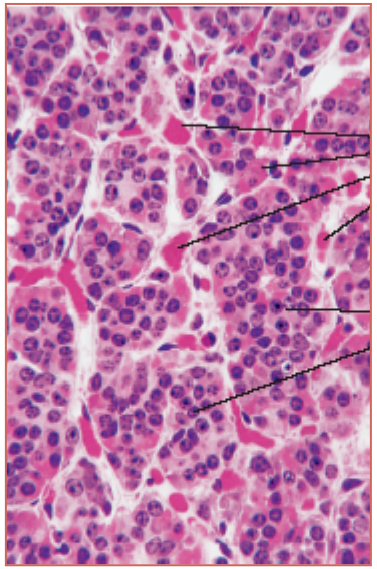

ex. adrenal, hipófise, paratireóide

FOLICULAR

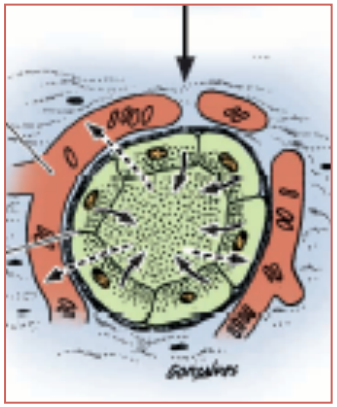

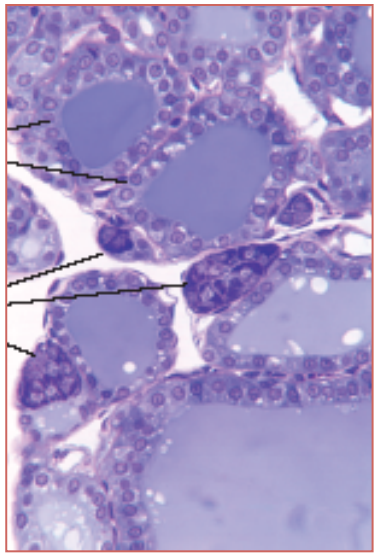

ex. tireóide

Células endócrinas isoladas

Tecido epitelial glandular

Glândulas endócrinas – arranjo cordonal

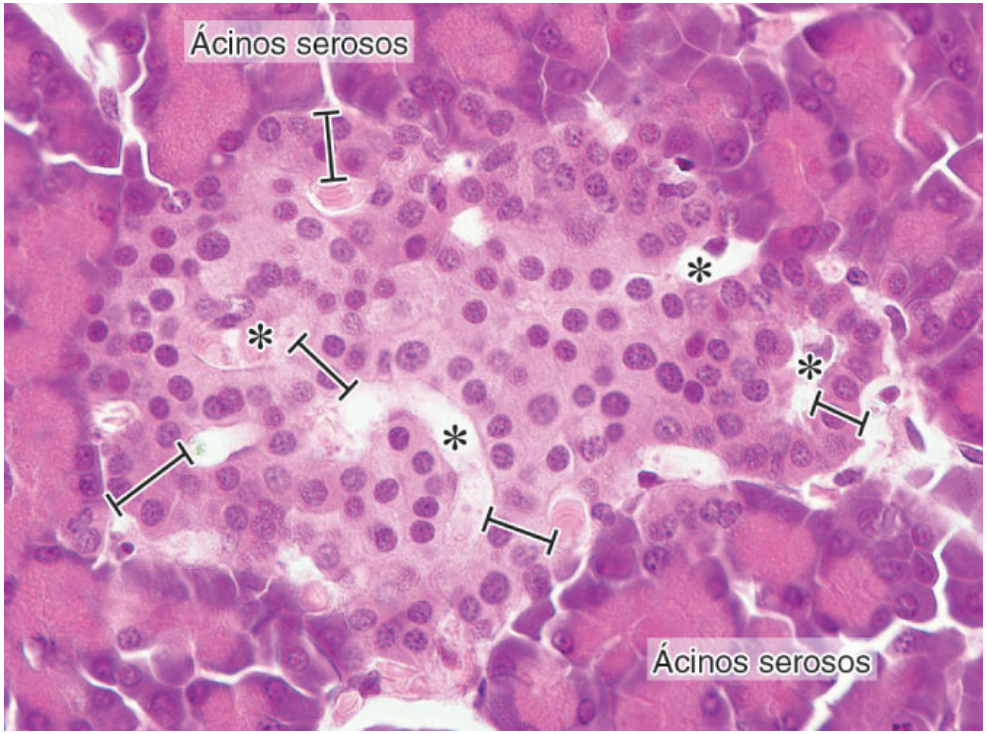

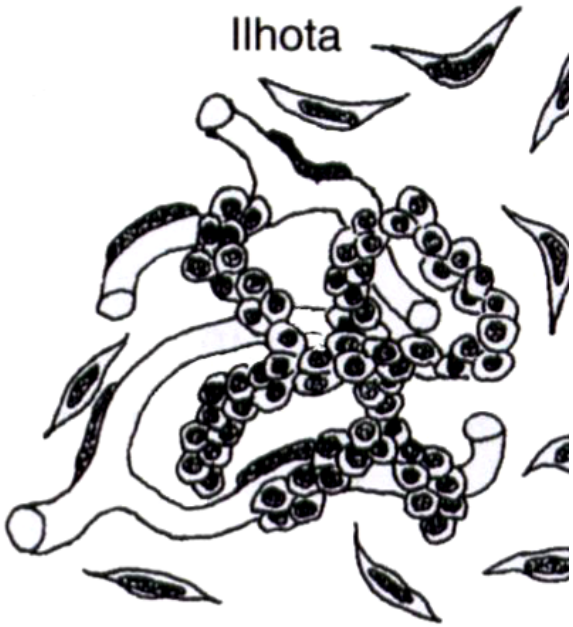

Ilhotas de Langerhans - pâncreas

Tecido epitelial glandular

Glândulas endócrinas – arranjo folicular

FOLICULAR

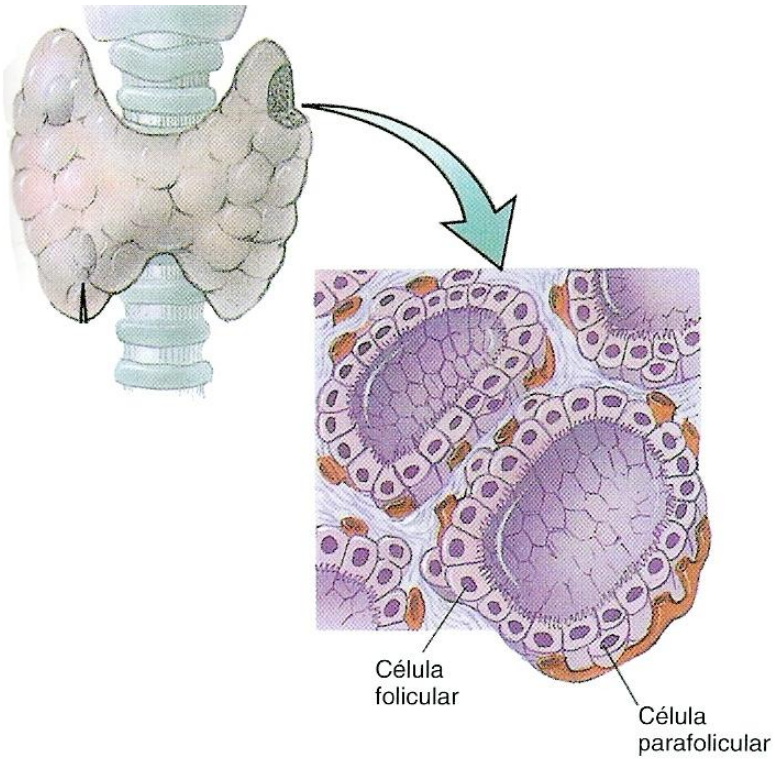

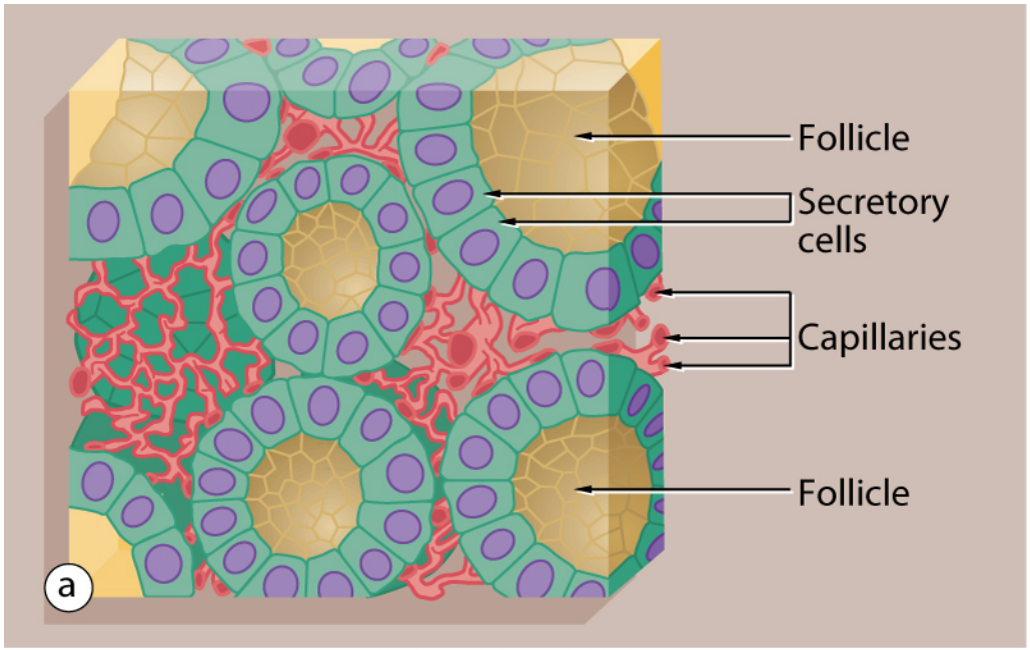

Copyright © 2006 Elsevier Limited. All rights reserved.

Foliculares ou vesiculares

Tecido epitelial glandular

Glândulas endócrinas – arranjo folicular

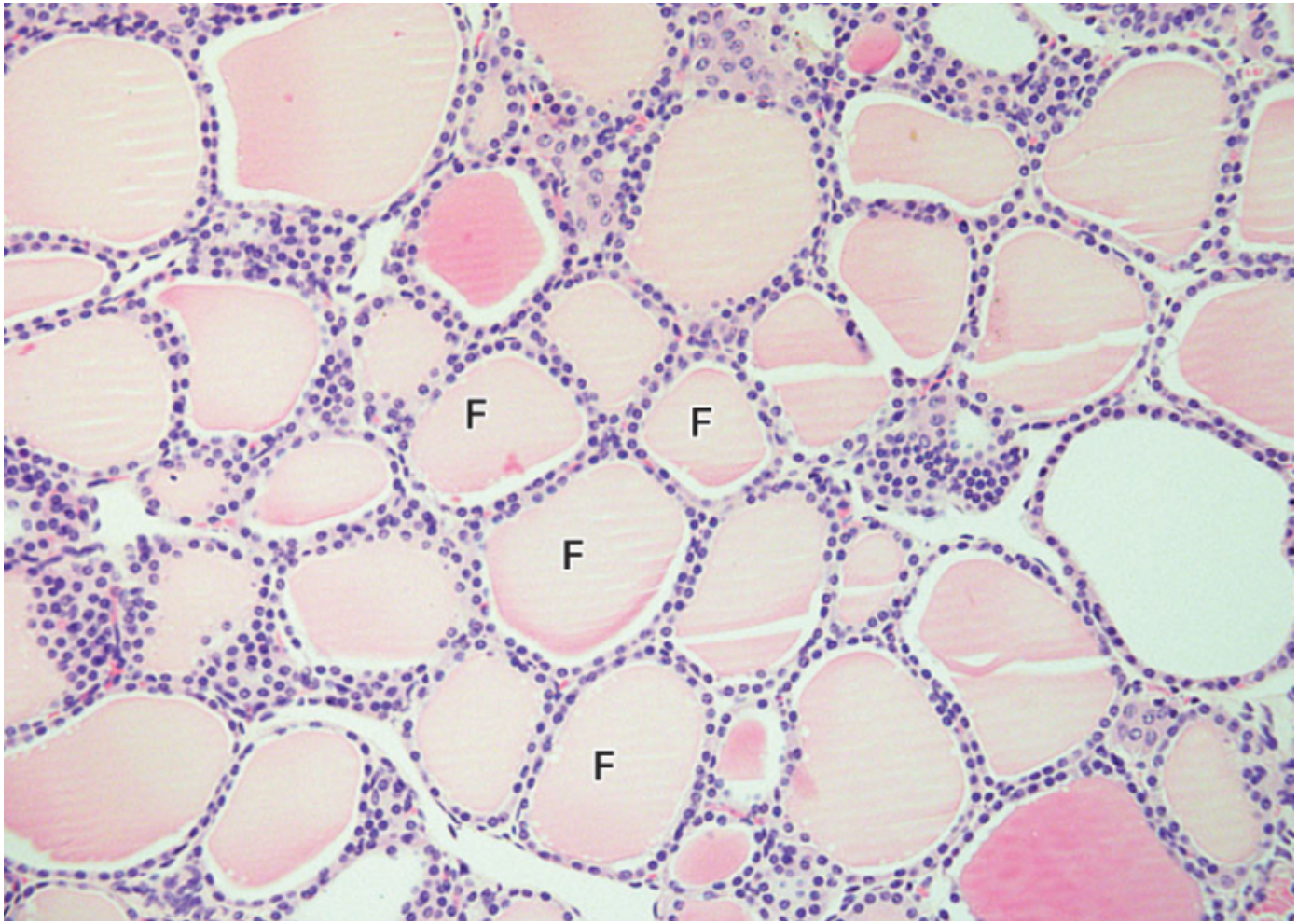

tireóide

Tecido epitelial glandular

Função endócrina e exócrina: secretam através de ductos e diretamente na corrente sanguínea

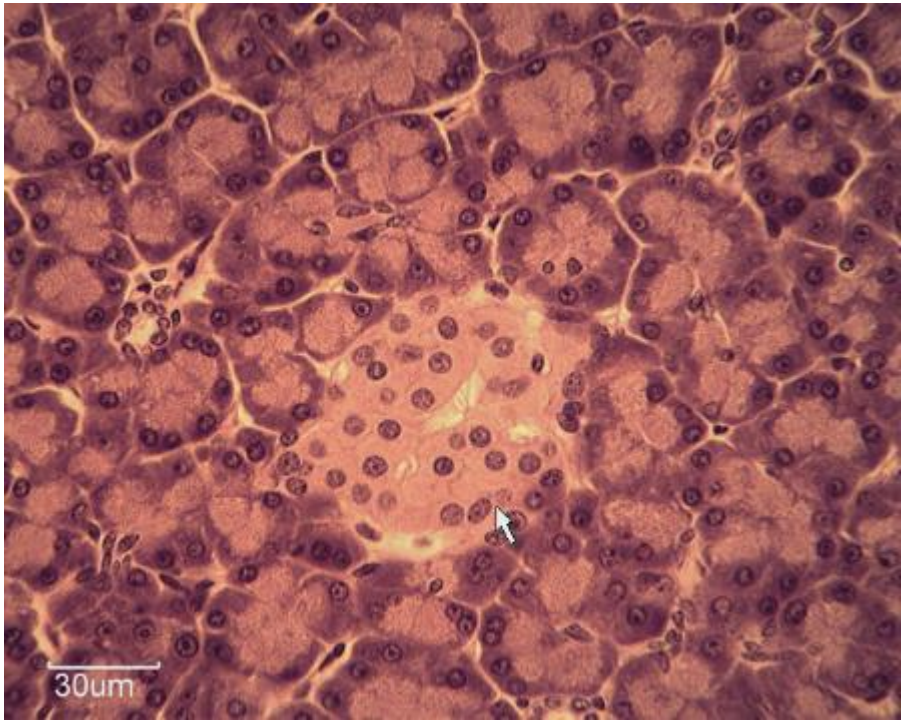

pâncreas

Resumo

•Células que **revestem as superfícies corporais** externas e cavidades fechadas internas (incluindo sistema vascular) e os **tubos corporais** que se comunicam com o exterior (tratos alimentar, respiratório e geniturinário)

•**Forma porção secretora das glândulas** e seus ductos

•Células epiteliais especializadas funcionam como **receptores para sensações especiais** (olfato, paladar, audição e visão)

•Células poliédricas, justapostas, unidas por junções celulares; polaridade; associadas a tecido conjuntivo; matriz extracelular escassa; não vascularizados; possuem membrana basal

•Podem possuir especializações de superfície: microvilos, estereocílios, cílios e flagelos

Resumo

- Tipos de tecido epitelial: revestimento e glandular
- Tecido epitelial de revestimento: classificação quanto ao número de camadas e morfologia das células
- Tecido epitelial glandular: glândulas unicelulares ou multicelulares; classificação quanto a forma e natureza da secreção

Referências

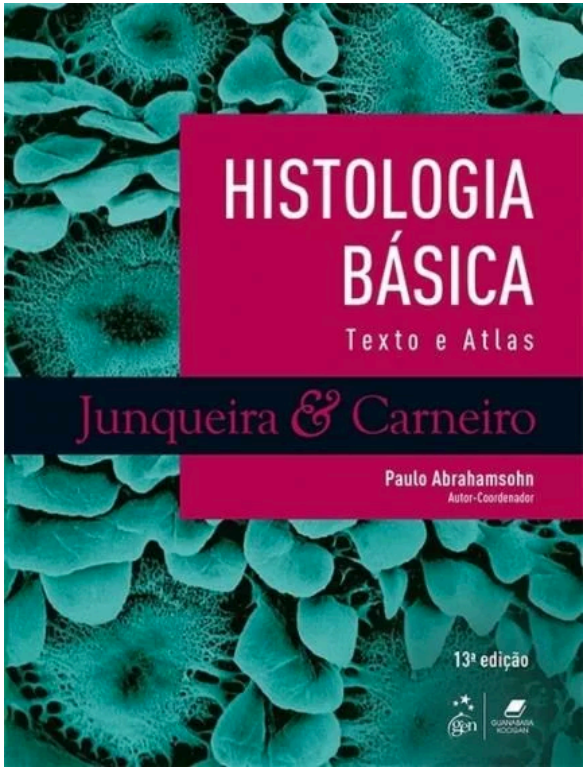



MOL : mol.icb.usp.br

Aula em: www.coltri.bio.br/disciplina.html